KETERAMPILAN MEDIK KESATU BLOK RESPIRASI

TANGGAL :
JENIS KETERAMPILAN KLINIS : Pemeriksaan Fisik Sistem Respirasi
LEVEL KOMPETENSI : 4
NARASUMBER : Wahyu Harihardjaja, dr., SpPD.

1.1 CAPAIAN PEMBELAJARAN BLOK

Setelah menyelesaikan keterampilan medik ini, mahasiswa diharapkan mampu melakukan pemeriksaan fisik pada sistem respirasi.

1.2 CAPAIAN PEMBELAJARAN UNIT

Setelah menyelesaikan keterampilan medik ini, mahasiswa diharapkan mampu:

1. Melakukan prosedur pemeriksaan fisik sistem respirasi dan jantung.
2. Melakukan simulasi pemeriksaan fisik sistem respirasi dan jantung.

1.3 PENUGASAN

1. Pelajari kembali keilmuan berikut yang harus dikuasai sebelum melaksanakan keterampilan medik :
   a. Anatomi toraks, paru dan jantung
   b. Fisiologi pernafasan
   c. Pemeriksaan fisik dasar, tanda vital, dan pemeriksaan fisik jantung

2. Pelajarilah ilustrasi kasus berikut ini dan lakukan pemeriksaan fisik yang sistematis berdasarkan masalah klinis.

   Seorang laki laki, usia 60 tahun datang dengan keluhan utama sesak nafas sesak yang dirasakan makin memberat sejak 1 minggu terakhir. Sesak disertai dengan bunyi mengi dengan produksi batuk yang makin bertambah banyak.

1.4 PENGETAHUAN TERKAIT PROSEDUR

PENDAHULUAN

Diagnosis penyakit pernafasan ditegakkan berdasarkan kepada anamnesis, pemeriksaan fisik, dan pemeriksaan penunjang. Pemeriksaan fisik sistem respirasi sangat penting untuk dikuasai, karena itu ketelitian dalam melakukan pemeriksaan fisik sangat diperlukan untuk mengetahui kondisi yang ada di dalam sistem respirasi, mulai dari saluran

1.5 PROSEDUR

1.5.1 Metode : Pemeriksaan fisik dengan pasien simulasi (mahasiswa) dan model anatomi.
1.5.2 Tujuan : Mahasiswa mampu melaksanakan pemeriksaan fisik sesuai daftar tilik pemeriksaan fisik.
1.5.3 Cara Kerja :

Pemeriksaan fisik sistem respirasi sangat penting, pemeriksaan mulai dari keadaan umum pasien, terutama yang berhubungan dengan sistem respirasi: apakah pasien tampak sesak atau tidak, bagaimana posisi pasien apakah setengah duduk atau duduk membungkuk, apakah kecepatan respirasi normal (16–20X/menit). Tipe pernafasan *Thoracoabdominal (*pada perempuan) atau *Abdomino thoracal* (pada Laki-laki) Bila sesak, berapa kali permenit, cepat

dangkal, atau cepat dalam, atau cepat yang diselingi pernafasan lambat. Apakah terdengar bunyi nafas (mengi / stridor)

Pemeriksaan kepala dan leher

Inspeksi mulai dari kepala, bagaimana bentuk muka normal atau puffy (sembab), bila sembab apakah kemerahan atau kebiruan. Apakah ada pernafasan cuping hidung. Apakah bibir sianosis, mulut mencucu (*Purselips breathun).* Leher, bagaimana posisi trakea, di tengah atau deviasi ke kiri/kanan, adakah pelebaran pembuluh darah (vena), atau pembesaran kelenjar getah bening.

Palpasi leher untuk mengetahui adanya pembesaran kelenjar getah bening dan tekanan vena jugularis dan *Hepato jugular reflux.*

Toraks depan

Inspeksi: bentuk toraks simetris normal, tampak mengembang (emfisematous) atau asimetris. Bila asimetris, salah satu sisi lebih cembung (efusi pleura, pnemotoraks) atau ceper (fibrosis pleura, atelektasis paru). Pergerakan kedua sisi toraks simetris atau salah satu tertinggal (efusi pleura, fibrosis pleura, atelektasis paru, pneumotoraks, dan pneumonia).

Palpasi: sela iga normal, melebar (efusi pleura, pneumotoraks), atau menyempit (fibrosis pleura, atelektasis paru). Selanjutnya pemeriksaan vocal fremitus (menempatkan kedua telapak tangan pada kedua sisi, pasien disuruh mengucapkan angka “tujuh puluh tujuh) dan hasilnya dapat normal, meningkat (pneumonia, tumor paru), atau menurun (efusi pleura, atelektasis paru dan pneumotoraks).

Perkusi: pertama-tama dilakukan perkusi perbandingan, untuk membandingkan paru kiri dan kanan, hasilnya dapat normal/sonor, hipersonor (emfisema paru, pneumotoraks), atau redup/dull (efusi pleura, fibrosis pleura, atelektasis paru atau tumor paru), sedangkan sonor memendek/antara sonor dan dull pada pneumonia lobaris; selanjutnya pemeriksaan batas paru hati.

Auskultasi: menggunakan stetoskop, bandingkan keadaan paru kiri dan kanan, suara normal di perifer (vesicular), di medial (bronchial), dan di pangkal leher (tracheal). *Vocal resonance* sama dengan vocal fremitus hanya menggunakan stetoskop, hasil dapat normal, meningkat (pneumonia, tumor paru), atau menurun (efusi pleura, fibrosis pleura, atelektasis paru), bila suara nafas tidak terdengar pada pneumotoraks. Suara tambahan dapat berupa ronki basah halus/kasar, ronki kering, wheezing, krepitasi, dan pleural friction rub.

Toraks belakang, cara sama dengan toraks depan.

1.6 DAFTAR TILIK TINDAKAN DAN PENILAIAN

DAFTAR TILIK PEMERIKSAAN FISIK SISTEM RESPIRASI

Nama Mahasiswa :
NIM :
Tanggal :
Instruktur :

NO	KEGIATAN	SKOR			BOBOT	NILAI
		0	1	2		
1	Pemeriksa menempatkan diri di sebelah kanan tempat periksa dan membina sambung rasa.				1	
2	Memberikan instruksi dengan sopan agar penderita berbaring dan membuka baju.				1	
3	Memperhatikan keadaan umum pasien dan memeriksa tanda vital: a. Kesadaran : (cm, somnolens, spoor,koma) b. Kesan sakit : (ringan, sedang, berat) c. Tampak sesak atau tidak d. T: mmHg, N: /mt,R: x/mt (Tipe pernafasan, corak pernafasan, bau nafas) S: ^{0}C				2	
4	Pemeriksaan kepala dan leher : a. Inspeksi : • Muka puffy/tidak • Hidung (Penafasan cuping hidung) • Bibir (sianosis) • *Purseliips breathing* • Trakea (deviasi/tidak) • Pelebaran vena leher (ada/tidak) • KGB (terlihat pembesaran/tidak) b. Palpasi : • Trakea (deviasi/tidak dengan meletakkan jari telunjuk dan jari tengah di sudut antara M.sternocleidomastoideus dg trakea) • KGB : (10 regio, teraba membesar/ tidak) • Pemeriksaan JVP dan HJR (di Blok 10)				2	
5	Pemeriksaan toraks : a. Inspeksi : (dari ujung kaki) • Bentuk (simetris, cembung, ceper) • Pergerakkan (simetris/tertinggal) • Diameter anterior-sagital • Retraksi otot pernafasan (supra clavicula, intercostals dan epigastrium) b. Palpasi : • Sela iga (melebar/menyempit dengan meletakkan kedua jari telunjuk di sela iga kiri dan kanan pada ketinggian				2	

	yang sama • Pergerakkan (simetris/tertinggal dengan meletakkan kedua telapak tangan di arcus costae kiri dan kanan, lalu pasien disuruh menarik nafas) • Pemeriksaan *vocal fremitus* (normal/meningkat/menurun dengan meletakkan kedua telapak tangan di kiri dan kanan, dan pasien disuruh menyebutkan angka "tujuhpuluhtujuh", dan rasakan getarannya, mulai di apex sampai ke bawah) Catatan : di atas jantung bergeser ke lateral c. Perkusi : Perkusi perbandingan, melakukan perkusi mulai dari kanan ke kiri, turun satu sela iga sampai ke bawah bergantian (suara perkusi: sonor, hipersonor, redup/dull) Catatan: di atas jantung bergeser ke lateral • Menentukan batas paru hati, dengan melakukan perkusi di sepanjang Linea midclavicularis kanan mulai dari atas ke bawah sampai ada perubahan dari sonor ke dull, kemudian pasien disuruh menarik nafas panjang dan perkusi dilanjutkan ke bawah sampai didapatkan dull lagi, peranjakan (+) d. Auskultasi : • Seluruh lapang paru kiri dan kanan (normal VBS, bronchial di sekitar bronkus, dan trakeal di insisura yugularis) • *Vocal resonance*, seperti pemeriksaan *vocal frm*itus, tetapi menggunakan stetoskop (normal, meningkat, menurun) Catatan : di atas jantung bergeser ke lateral • Suara tambahan : ronki basah, ronki kering, krepitasi, *pleural friction rub*					
6	Pemeriksaan ektremitas (*clubbing fingers*, sianosis), edema				2	
	TOTAL				**10**	

Keterangan:
0: tidak dilakukan
1: dilakukan, tetapi tidak sempurna
2: dilakukan dengan benar

GLOBAL RATING:

Bulatkan salah satu penilaian yang sesuai dengan performa mahasiswa dalam pembelajaran keterampilan ini, dan berilah arahan terhadap prosedur yang memerlukan perbaikan.

<table>
<tr><td>1</td><td>2</td><td>3</td><td>4</td><td>5</td><td>6</td><td>7</td><td>8</td><td>9</td></tr>
<tr><td colspan="3">Peserta mendemontrasikan 10-30% tahapan prosedur dengan tepat</td><td colspan="3">Peserta mendemontrasikan 30-60% tahapan prosedur dengan tepat</td><td colspan="3">Peserta mendemonstrasikan 70-90% tahapan dengan tepat</td></tr>
<tr><td colspan="9">Prosedur yang memerlukan perbaikan / pelatihan lebih lanjut:</td></tr>
<tr><td colspan="9">Observer

(.....)</td></tr>
</table>

KETERAMPILAN MEDIK KEDUA BLOK RESPIRASI

TANGGAL :

JENIS KETERAMPILAN KLINIS : Pemeriksaan hidung dan sinus paranasalis

SUB POKOK BAHASAN : 1. Pemeriksaan hidung bagian luar dan sinus paranasalis
2. Rinoskopi anterior
3. Rinoskopi posterior

LEVEL KOMPETENSI : 4

NARASUMBER : Nurbaiti Nazarudin, dr., SpTHT-KL., M.Kes., MMRS.
Evy Shavilla, dr., Sp.THT-KL

SASARAN BELAJAR

Setelah mengikuti keterampilan medik ini mahasiswa mampu:

1. Mendemonstrasikan tindakan pemeriksaan pada daerah hidung bagian luar, sinus paranasalis, dan rinoskopi anterior
2. Melakukan simulasi pada tindakan pemeriksaan pada daerah hidung bagian luar, sinus paranasalis, dan rinoskopi anterior
3. Merencanakan tindakan sesuai dengan indikasi/ kontra indikasi tindakan pemeriksaan pada daerah hidung bagian luar, sinus paranasalis, dan rinoskopi anterior
4. Mengetahui cara pemeriksaan rinoskopi posterior

PENDAHULUAN

ANATOMI

Hidung Bagian Luar

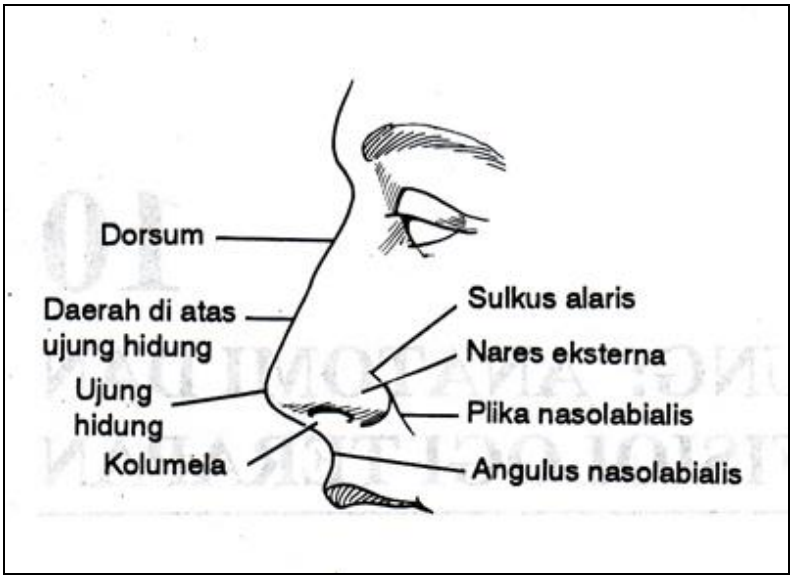

Gambar 1. Hidung bagian luar

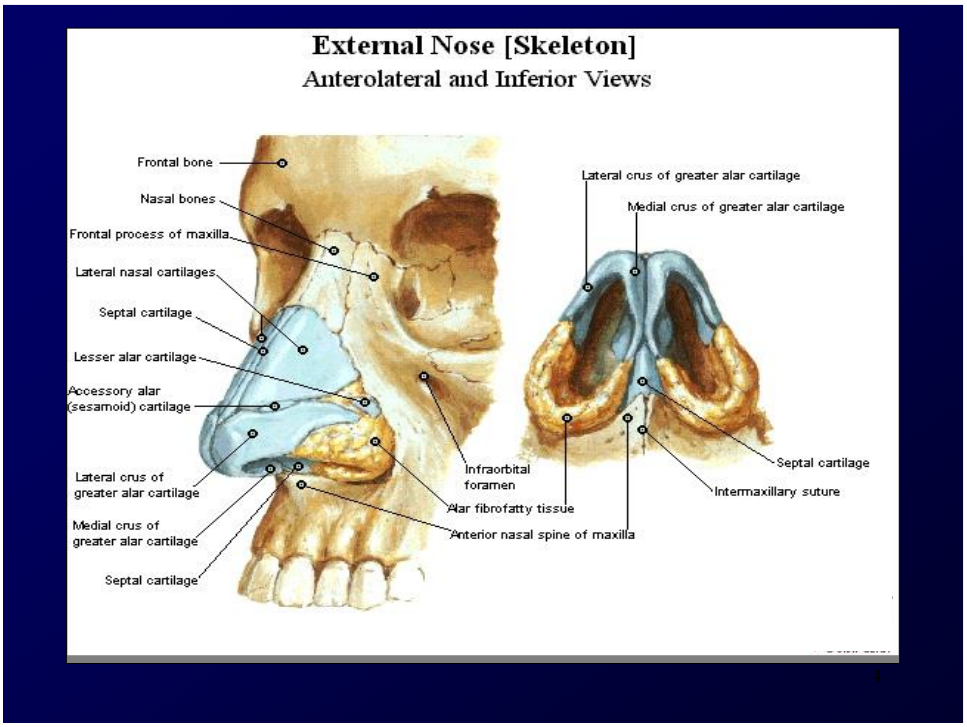

Gambar 2. Rangka hidung luar

Hidung Bagian Dalam

a. Vestibulum : terdapat bulu-bulu hidung (vibrissae)

b. Kavum nasi

- **Dasar hidung**
- **Atap hidung**
- **Dinding lateral**

Konka nasalis

Pada dinding lateral hidung terdapat 4 buah konka, yaitu konka inferior, media, superior, dan suprema. Konka suprema ini biasanya rudimenter. Konka inferior merupakan tulang tersendiri yang melekat pada os maksila dan labirin etmoid, sedangkan konka media, superior dan suprema merupakan bagian dari labirin etmoid.

Meatus nasi

Diantara konka-konka dan dinding lateral hidung terdapat rongga sempit yang disebut meatus. Meatus inferior terletak diantara konka inferior dengan dasar hidung dan dinding lateral rongga hidung. Pada meatus inferior terdapat muara duktus nasolakrimalis. Meatus media terletak diantara konka media dan dinding lateral rongga hidung. Disini terdapat muara sinus maksila, sinus frontal dan sinus

etmoid anterior. Pada meatus superior yang merupakan ruang diantara konka superior dan konka media terdapat muara sinus etmoid posterior dan sinus sfenoid.

- **Dinding medial**

  Septum dilapisi oleh perikondrium pada bagian tulang rawan dan periosteum pada bagian tulang, sedangkan luarnya dilapisi oleh mukosa hidung.

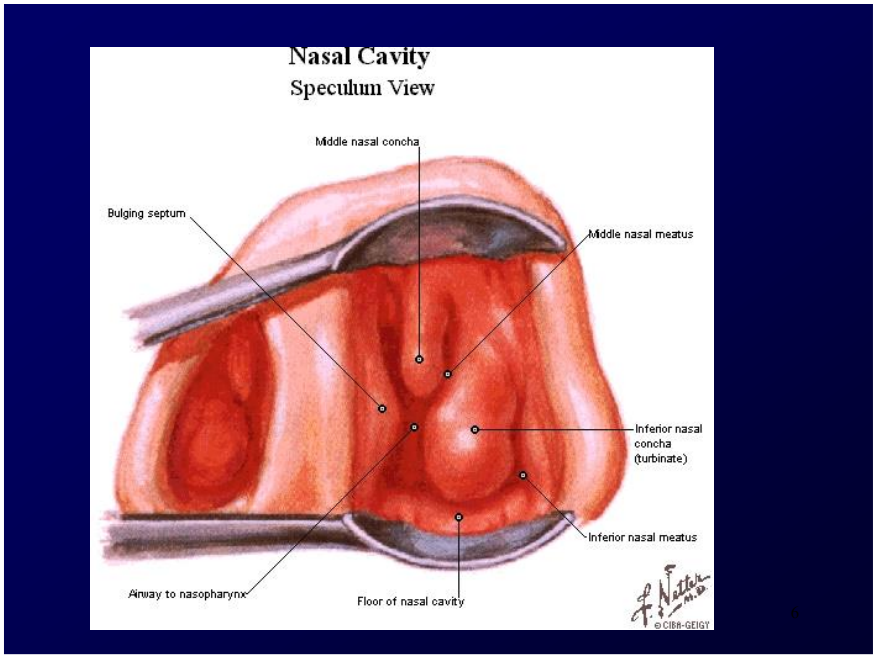

Gambar 3. Rinoskopi anterior

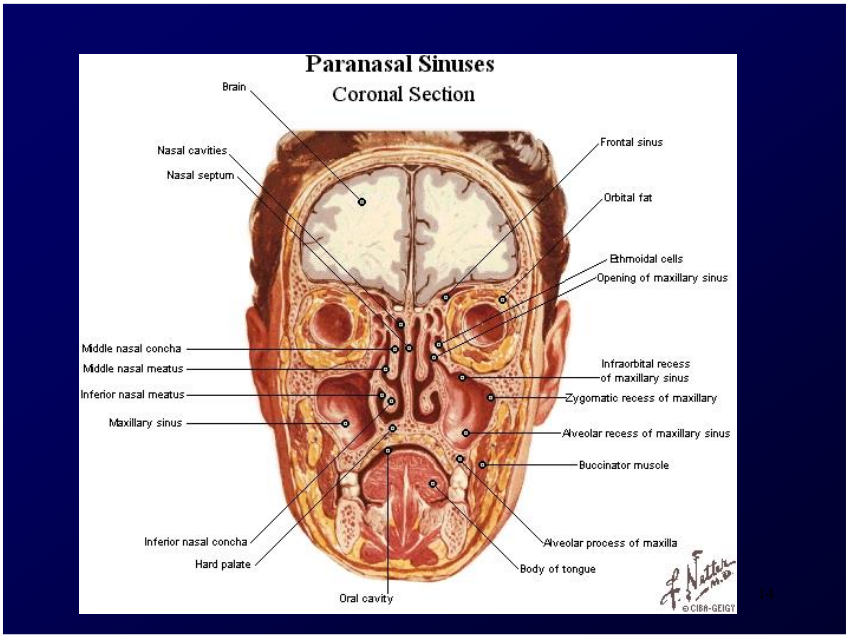

Gambar 4. CT Scan Sinus paranasalis potongan koronal

ANAMNESIS HIDUNG

Keluhan utama penyakit atau kelainan di hidung antara lain:

1. Sumbatan hidung
2. Sekret di hidung dan tenggorok
3. Bersin
4. Rasa nyeri di daerah muka dan kepala
5. Perdarahan dari hidung (epistaksis/ mimisan)
6. Gangguan penghidu: anosmia, hiposmia, parosmia, phantosmia, kakosmia

Sumbatan hidung dapat terjadi oleh beberapa faktor, antara lain riwayat kontak dengan bahan alergen, infeksi, tumor sinonasal, trauma hidung, pemakaian obat tetes hidung dekongestan untuk jangka waktu lama.

Sekret hidung (rinore) yang yang disebabkan karena infeksi biasanya bilateral, jernih sampai purulen. Sekret yang jernih seperti air dan jumlahnya banyak (*watery discharge*) khas untuk rinitis alergi. Bila sekret kuning kehijauan biasanya berasal dari rinosinusitis, bila bercampur darah kemungkinan ada tumor sinonasal. Sekret dari hidung yang turun ke tenggorok (*post nasal drip*) kemungkinan berasal dari sinus paranasalis. Sekret yang terdapat hanya pada satu sisi dan berbau pada anak-anak kemungkinan terdapat benda asing di hidung.

Bersin yang berulang-ulang merupakan keluhan pasien rinitis alergi.

Rasa nyeri di daerah muka dan kepala dapat merupakan tanda-tanda rinosinusitis.

Perdarahan dari hidung (epistaksis) dapat berasal dari bagian anterior (90%) dan posterior rongga hidung. Epistaksis dapat diakibatkan oleh trauma, kelainan darah, hipertensi dan pemakaian obat-obatan anti koagulansia.

Gangguan penghidu dapat berupa hilangnya penciuman (anosmia), berkurangnya penciuman (hiposmia), gangguan persepsi bau (parosmia), mencium bau yang tidak ada/ halusinasi bau (phantosmia), mencium bau busuk (kakosmia).

KELAINAN-KELAINAN PADA HIDUNG DAN SINUS PARANASALIS

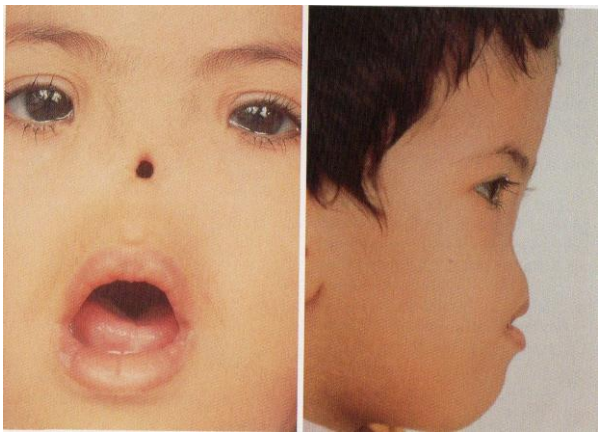

Atresia hidung kongenital



Hemangioma pada hidung dan wajah

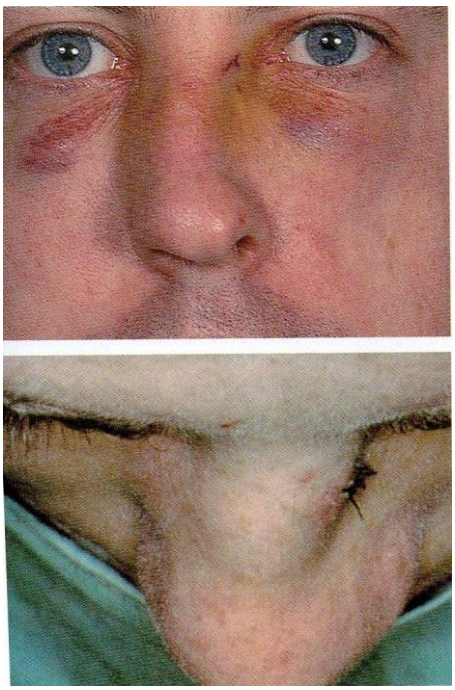

Fraktur hidung

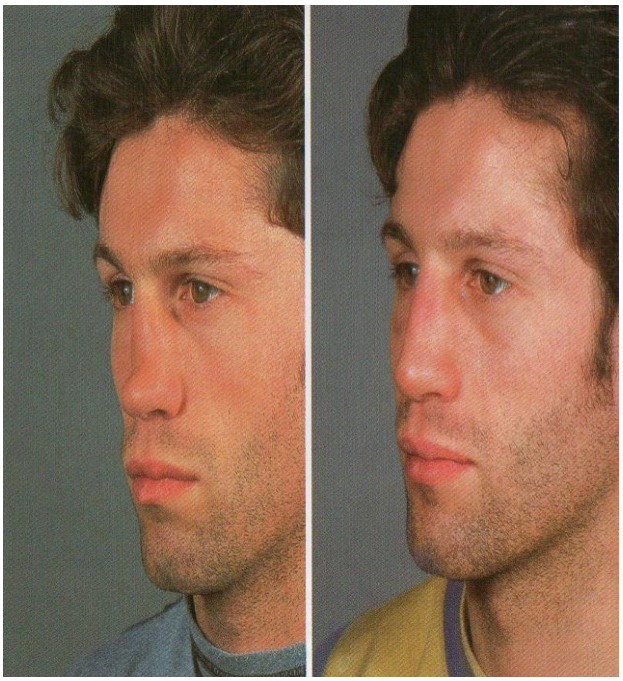

Saddle nose

Post repair

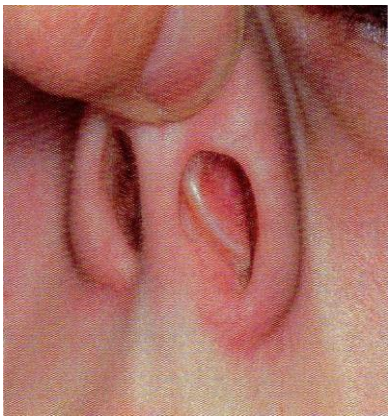

Septum nasi deviasi ke kiri

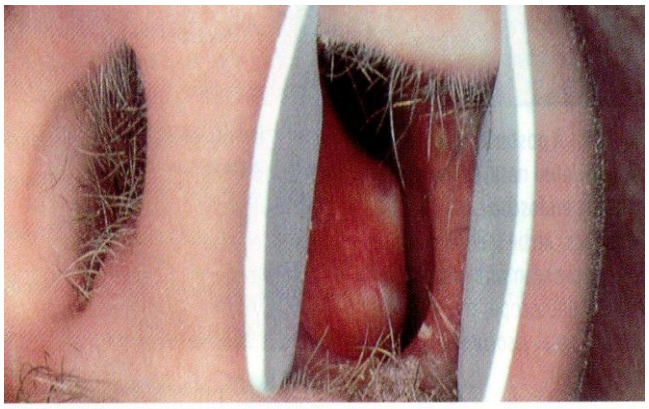

Septum nasi deviasi ke kiri dengan spur

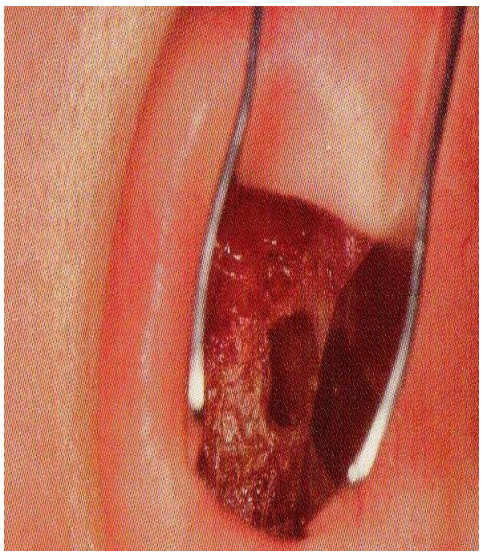

Perforasi septum nasi



Rhinolith

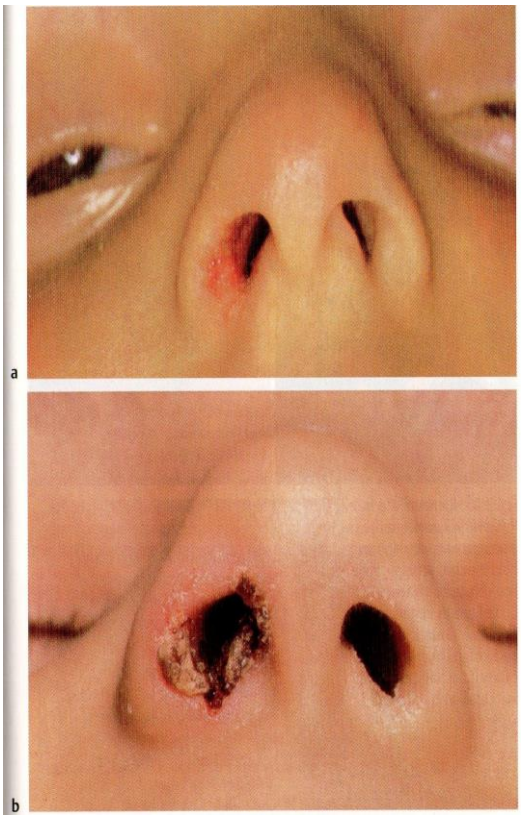

Vestibulitis cavum nasi dextra

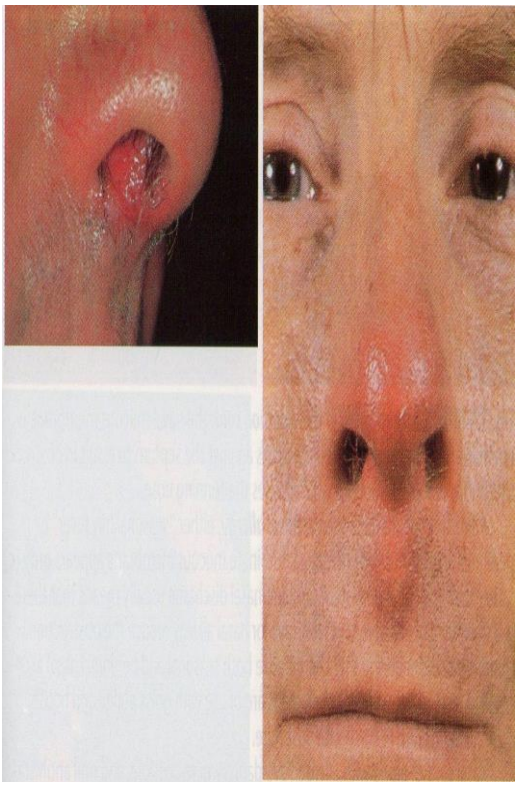

Furunkel dan selulitis kolumela

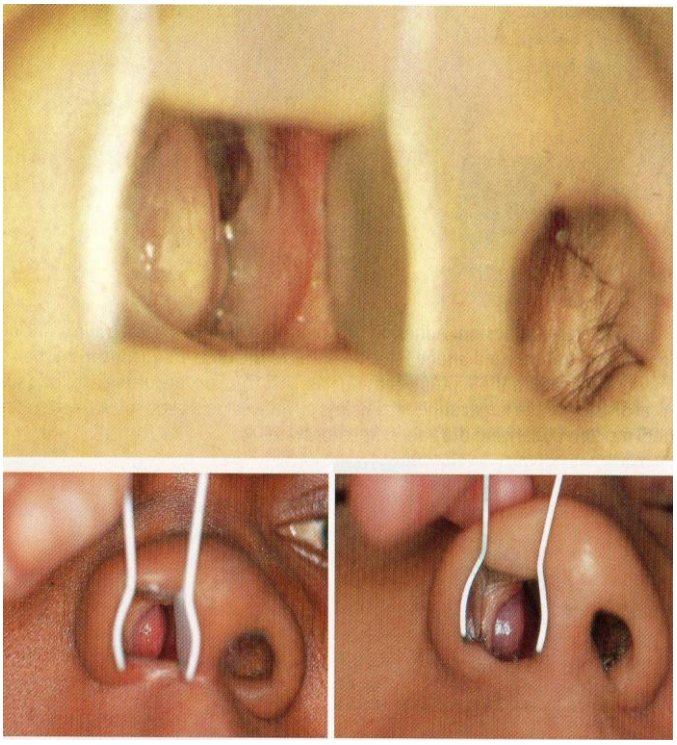

Rinitis akut

Rinitis alergi

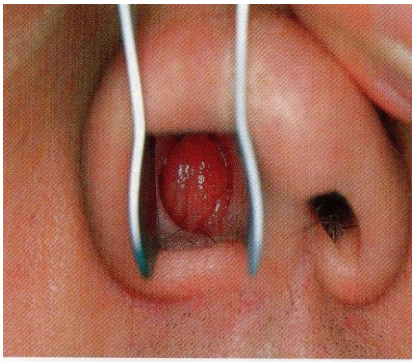

Rinitis kronis-hipertrofi konka

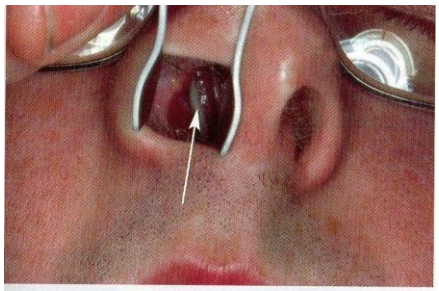



Sinusitis maksilaris akut



Selulitis orbita



Abses orbita

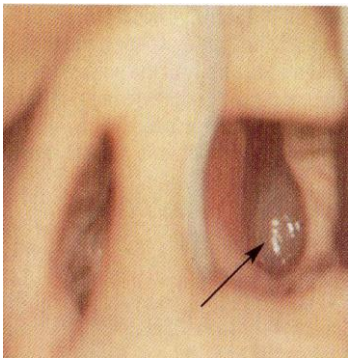

Polip nasi

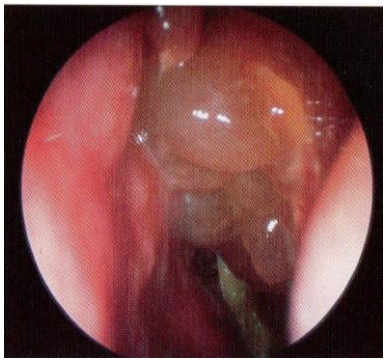

Via endoskopi

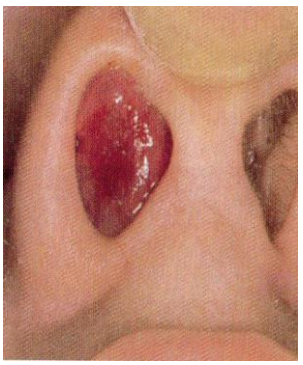

Polip nasi grade 3

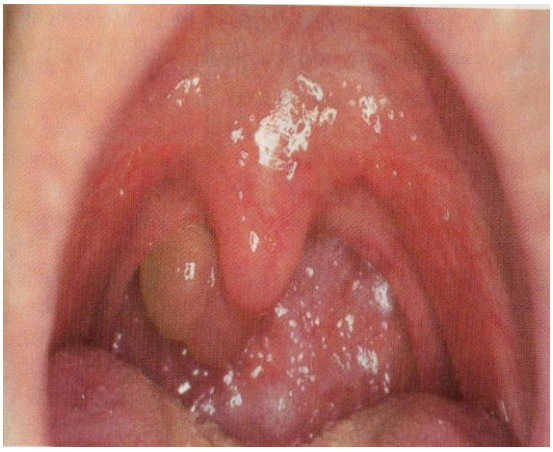

Polip nasi di orofaring

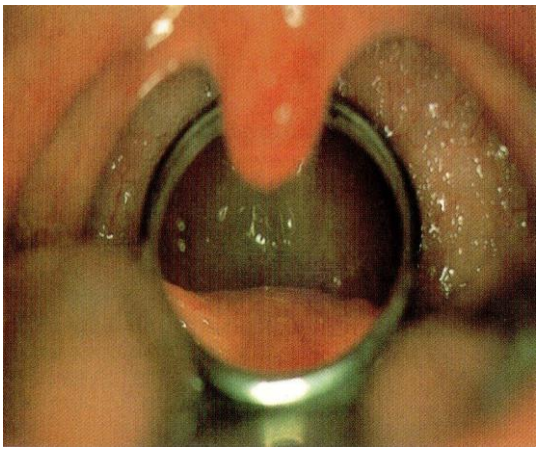

Polip antrokoanal



Karsinoma pada hidung



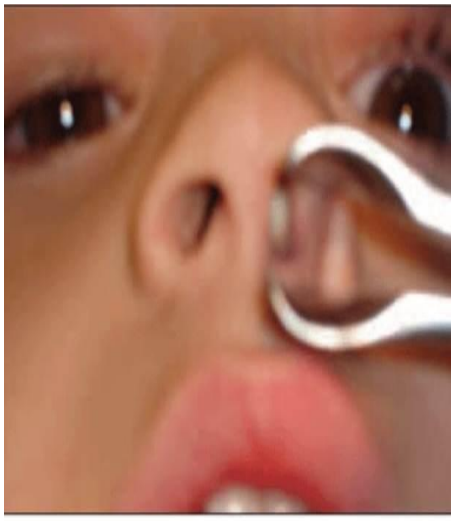

Benda asing (corpus alienum) pada hidung

Manik-manik Biji jagung



Cara ekstraksi benda asing di dalam hidung

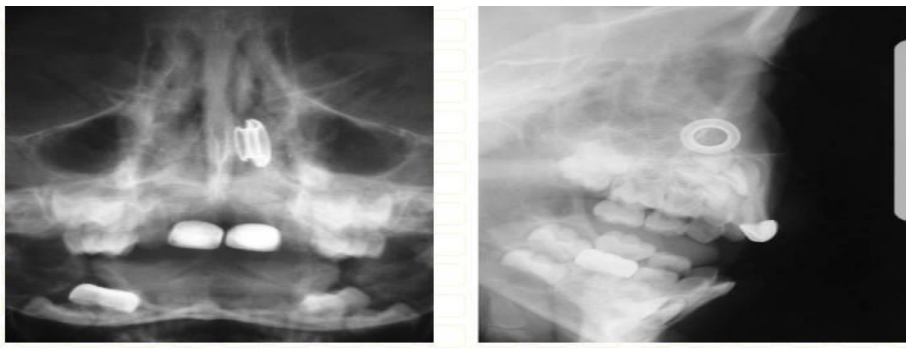

This 3 year-old inserted a metallic grommet into his left nostril. It is visible in both the PA and lateral projections on a skull x-ray.



Removal of foreign body from the left nostril. This child would not sit still and had to be given general anesthesia.

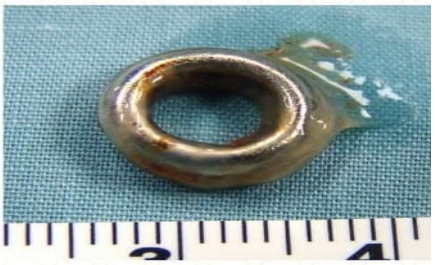

Picture of the foreign body next to a centimeter scale.

ALAT DAN BAHAN

- Lampu kepala
- Lampu spiritus
- Spekulum hidung Hartmann ukuran S, M, L
- Cermin nasofaring ukuran 0 atau 1
- Spatula lidah dari logam (metal)
- Pinset bayonet
- Vasokonstriktor topikal
- Anestesi lokal
- *Surgical mask*/ N95
- Sarung tangan
- Kasa
- Kapas
- *Face shield*
- Bengkok
- Cairan desinfektan



Gambar 5. Lampu kepala

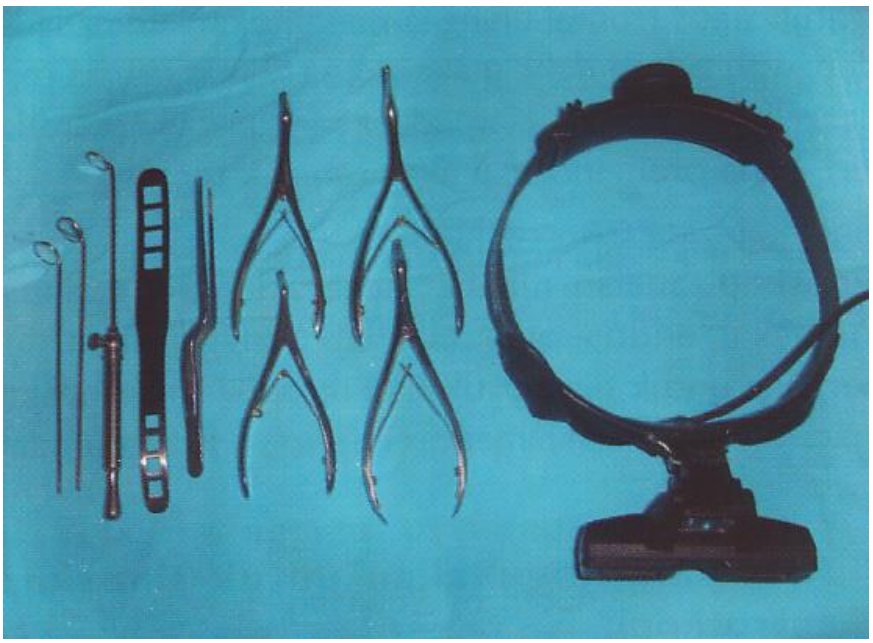

Gambar 6. Alat-alat pemeriksaan hidung

CARA MEMERIKSA HIDUNG DAN SINUS PARANASALIS

Pemeriksa dapat duduk ataupun berdiri namun harus dalam keadaan yang nyaman. Pemeriksaan yang baik tidak dapat dilakukan bila pemeriksa harus membungkuk. Pasien duduk dengan kepala sedikit lebih tinggi dari kepala pemeriksa. Pasien harus sedikit membungkuk ke depan dengan punggung tetap lurus dan kedua kaki terletak diatas lantai dengan tungkai tidak saling menyilang.



Gambar 7. Posisi duduk pasien

1. Pemeriksaan hidung bagian luar: inspeksi, palpasi, dan perkusi

2. Rinoskopi anterior

3. Rinoskopi posterior

4. Transiluminasi (diaphanoscopia)

Pemeriksaan Hidung Bagian Luar dan Sinus Paranasalis

Inspeksi :

1. Bentuk wajah: simetris, asimetris, parese nervus kranialis, kelainan kongenital, deformitas, dll.

2. Kerangka dorsum nasi: *saddle nose*, dll.

3. Luka, edema, hematoma, perdarahan (epistaksis), ulkus nasolabialis, tumor, dll.

4. Bibir atas maserasi akibat sekret dari sinusitis; vestibulitis, selulitis, dll.

Palpasi :
1. Dorsum nasi: krepitasi dan deformitas (tanda fraktur os nasalis)
2. Ala nasi terasa sakit pada furunkel vestibulum nasi.
3. Regio frontalis untuk sinus frontalis
4. Fossa kanina untuk sinus maksilaris
5. Kantus media untuk sinus ethmoidalis

Perkusi :
Apabila palpasi menimbulkan reaksi sakit yang hebat, maka dilakukan perkusi

Rinoskopi Anterior

Pemeriksaan hidung bagian depan dengan menggunakan spekulum hidung yang disesuaikan dengan besarnya lubang hidung. Spekulum hidung dipegang dengan tangan kiri dan genggam sedemikian rupa hingga tangkai bawah dapat digerakkan bebas dengan menggunakan jari tengah, jari manis dan jari kelingking. Jari telunjuk digunakan sebagai fiksasi disekitar hidung. Lakukan penilaian terhadap konka inferior, konka media, septum hidung, cairan hidung, ada tidaknya nanah, warna mukosa, pembengkakan mukosa, polip, tumor ataupun kelainan hidung bagian depan lainnya.

Teknik Pemeriksaan:

Posisi pemeriksa, pasien dan sumber cahaya seperti yang telah dijelaskan pada teknik dasar. Pasien duduk berhadapan dengan pemeriksa. Spekulum dipegang dengan tangan kiri, agar tangan kanan (dominan) bebas untuk menempatkan kepala pasien dan untuk manipulasi peralatan. Pemeriksa dengan tangan kidal harus dapat menyesuaikan diri.

Spekulum hidung sebaiknya digunakan tanpa menyebabkan rasa tidak nyaman terhadap pasien. Yang terbaik adalah spekulum dengan pegas yang sangat lentur atau tanpa pegas sama sekali, agar dapat menilai secara tepat besarnya tekanan yang dilakukan pada hidung. Tangan kanan pemeriksa ditempatkan pada puncak kepala pasien, sehingga kepala dapat didongakkan dan dapat digerakkan. Telunjuk kiri distabilkan pada sisi hidung pasien dan spekulum dibuka dengan arah rahang atas bawah pada vestibulum nasi. Seringkali membantu bila ala nasi dipegang hati-hati diantara telunjuk dan spekulum dan dilakukan tarikan kearah pemeriksa. Tindakan ini menghindarkan ketidaknyamanan pasien dan memberikan pandangan terbaik. Spekulum tetap dipegang dengan tangan yang sama saat memeriksa rongga hidung sebelahnya.



Gambar 8. Cara pemeriksaan rinoskopi anterior

Pemeriksaan intranasal dimulai dengan inspeksi vestibulum nasi pada sisi medial, lateral, superior dan inferior. Dilihat apakah ada folikulitis dari vibrissae (bulu hidung), sekret, krusta atau raghaden. Mukosa hidung diperiksa dan septum dilihat dan diperiksa dengan mengarahkan cahaya lampu kepala ke dalam kavum nasi yang searah dengan konka nasi media. Perhatikan warna mukosa dan konka inferior, besar lumen lubang hidung, lantai lubang hidung, deviasi septum yang berbentuk krista dan spina, fenomena palatum molle. Kemudian pemeriksaan kavum nasi bagian atas, perhatikan bagian kaput konka nasi media, meatus nasi medius adakah pus dan polip, serta deviasi septum.

Vasokonstriktor topikal seperti fenilefrin 0,5 % (Neo-synephrine) dalam bentuk spray atau diteteskan pada kapas dapat mengecilkan mukosa untuk memperbaiki pandangan pada pasien-pasien dengan pembengkakan mukosa obstruktif, sehingga dasar hidung dapat dilihat sampai ke belakang pada palatum molle.

Rinoskopi Posterior

Syarat-syarat melakukan rinoskopi posterior, yaitu :

1. Penempatan cermin. Harus ada ruangan yang cukup luas dalam nasofaring untuk menempatkan cermin yang dimasukkan melalui mulut pasien. Lidah pasien tetap berada dalam mulut dan ditekan ke bawah dengan bantuan spatula lidah.
2. Penempatan cahaya. Harus ada jarak yang cukup lebar antara uvula dan faring, sehingga cahaya lampu yang terpantul melalui cermin dapat masuk dan menerangi nasofaring.

3. Cara bernapas. Sebaiknya pasien tetap bernapas melalui hidung.

Teknik pemeriksaan :

1. Cermin kecil (cermin nasofaring biasanya ukuran 0 atau 1) dipegang dengan tangan kanan. Sebelum memasukkan dan menempatkannya ke dalam nasofaring pasien, terlebih dahulu dipanaskan punggung cermin pada lampu spritus yang telah dinyalakan.
2. Minta pasien membuka mulutnya lebar-lebar. Lidah ditekan ke dalam mulut, jangan digerakkan dan dikeraskan. Bernapas melalui hidung.
3. Spatula dipegang dengan tangan kiri. Ujung spatula kita tempatkan pada punggung lidah pasien di depan uvula. Punggung lidah kita tekan ke bawah di paramedian kanan lidah, sehingga terbuka ruangan yang cukup luas untuk menempatkan cermin kecil dalam nasofaring pasien.
4. Masukkan cermin kedalam faring dan kita tempatkan antara faring dan palatum mole kanan pasien. Cermin disinari dengan menggunakan cahaya lampu kepala.
5. Khusus pasien yang sensitif, sebelum dimasukkan spatula, diberikan lebih dahulu Tetrakain 1% atau Xylocain spray 3-4 kali dan tunggu ± 5 menit.

DAFTAR TILIK PEMERIKSAAN HIDUNG BAGIAN LUAR, SINUS PARANASALIS, DAN RINOSKOPI ANTERIOR

NAMA :

NIM :
TANGGAL :
INSTRUKTUR :

No	Kriteria	Skor			Bobot
		0	1	2	
I	**PERSIAPAN ALAT DAN BAHAN**				
1	Menyiapkan dan menjelaskan alat dan bahan yang digunakan untuk pemeriksaan.				1
II	**PERSIAPAN PASIEN**				
2	Memberi salam dan memperkenalkan diri kepada pasien.				1
3	Menanyakan identitas pasien Menanyakan keluhan pasien				3
4	Menerangkan maksud dan tujuan pemeriksaan.				1
5	Meminta persetujuan pasien untuk dilakukan pemeriksaan.				1
III	**PELAKSANAAN**				
6	Pemeriksa memakai masker, *face shield*, dan lampu kepala, kemudian mencuci tangan dan memakai sarung tangan.				2
7	Pemeriksa duduk berhadapan dengan pasien.				2
8	Inspeksi, palpasi, dan perkusi hidung bagian luar Inspeksi, palpasi, dan perkusi sinus paranasalis. Menilai kesimetrisan bentuk wajah, parese nervus kranialis, kelainan kongenital, edema, hematoma, tumor, deformitas, perdarahan, nyeri tekan, krepitasi, dll.				3
9	Pemeriksaan Rinoskopi anterior:				3

	Spekulum hidung dipegang dengan tangan kiri. Telunjuk kiri distabilkan pada sisi hidung pasien.				
10	Tangan kanan pemeriksa ditempatkan pada kepala pasien, sehingga kepala dapat digerakkan sesuai keperluan.				3
11	Memasukkan spekulum hidung yang sesuai dengan ukuran hidung pasien. Spekulum dalam keadaan tertutup dimasukkan ke dalam kavum nasi dextra, kemudian mulut spekulum dibuka perlahan dengan arah atas-bawah pada vestibulum nasi				3
12	Inspeksi vestibulum nasi, mukosa hidung, konka nasalis dan meatus nasi, septum nasi, atap hidung, dasar hidung, dll. Menilai adanya sekret, furunkel, benda asing, polip, massa tumor, konka hipertrofi, septum deviasi, dll				3
13	Mengeluarkan spekulum . Mulut spekulum ditutup 90%, supaya bulu hidung tidak terjepit, setelah itu baru dikeluarkan dari dalam kavum nasi dextra.				3
14	Spekulum hidung tetap dipegang dengan tangan yang sama, saat memeriksa kavum nasi sinistra. Lakukan tindakan no. 9-13.				3
15	Memeriksa pasase udara hidung dengan meletakkan spatula lidah dari logam (metal) kira-kira 2 cm di bawah hidung. Lubang hidung pasien ditutup bergantian sambil disuruh menghembuskan napas. Embun yang timbul dibandingkan kanan dengan kiri. Hal yang sama dapat juga dilakukan dengan menggunakan sepotong kapas tipis dan kecil. Lihat gerakan kapas				3
16	Alat bekas pakai direndam dalam bengkok berisi cairan desinfektan.				1

	Bahan habis pakai dibuang ke dalam tempat sampah tertutup. Pemeriksa melepas lampu kepala, *face shield*, dan sarung tangan. Setelah itu mencuci dan mengeringkan tangan				
17	Mencatat dan memberitahukan hasil pemeriksaan kepada pasien				3
PENUTUP					
18	Mengucapkan terima kasih kepada pasien				1

II. Global performance

Beri tanda (√) pada kolom yang disediakan sesuai dengan penilaian Anda secara umum terhadap kemampuan peserta ujian!

TIDAK LULUS	BORDERLINE	LULUS	SUPERIOR

Keterangan :

0 = tidak dilakukan

1 = dilakukan, tetapi tidak sempurna

2 = dilakukan dengan benar

Total nilai Nilai

Nilai akhir = _____ X 100 = ……

78

Cimahi, …….. 2025

Instruktur

( )

Daftar Pustaka

1. Soedjak S, Rukmini S, Herawati S, Sukesi S. Dalam: Teknik Pemeriksaan Telinga, Hidung dan Tenggorok. EGC, Jakarta. 2000.
2. Irwan AG, Sugianto. Dalam: Atlas Berwarna Teknik Pemeriksaan Kelainan THT. EGC, Jakarta. 2007.
3. Soepardi EA, Iskandar N, Bashiruddin J, Restuti RD. Dalam: Buku Ajar Ilmu Kesehatan Telinga Hidung Tenggorok Kepala dan Leher. Edisi 7. Balai Penerbit Fakultas Kedokteran Universitas Indonesia, Jakarta. 2012
4. Adams GL, Boeis LR, Higler PA. Dalam: Boeis Buku Ajar Penyakit THT. Edisi 6, EGC, Jakarta.1997.
5. Bailey BJ, Johnson JT, Newlands SD. *In: Head & Neck Surgery-Otolaryngology*. 4th Ed. Lippincot Williams & Wilkins, Philadelphia. 2006
6. Bull TR. *In: Color Atlas of ENT Diagnosis*. 4th Ed. Thieme.

Narasumber:

Nurbaiti Nazaruddin, dr., SpTHT-KL, MKes, MMRS
Evy Shavilla, dr., Sp.THT-KL

SKENARIO KASUS

1. Seorang laki-laki berusia 35 tahun datang berobat ke PPK I dengan keluhan utama hidung sebelah kanan tersumbat sejak satu bulan yang lalu. Keluhan disertai dengan rinore purulen dan berbau busuk (kakosmia), halitosis, dan sakit kepala terutama waktu bangun tidur sampai siang hari. Penderita juga mengeluh gigi geraham kanan atasnya terasa sakit.
   Tugas:

   1. Lakukan pemeriksaan hidung bagian luar pada pasien! Bagaimana hasilnya?
   2. Lakukan pemeriksaan sinus paranasalis pada pasien! Bagaimana hasilnya?
   3. Lakukan pemeriksaan rinoskopi anterior pada pasien! Bagaimana hasilnya?
   4. Tentukan diagnosis penyakit pada pasien ini!

2. Seorang anak perempuan berusia 12 tahun datang berobat ke poliklinik umum dengan keluhan utama sering bersin sejak lima tahun yang lalu. Keluhan disertai dengan *nasal discharge (ND)/ rinore berwarna bening, encer*, *nasal obstruction (NO)*, dan *nasal itching (NI)*. Keluhan timbul apabila penderita habis bangun tidur, terkena debu, kucing, makan seafood dan pada saat cuaca dingin. Keluhan timbul hampir setiap hari, sehingga mengganggu aktivitas penderita sehari-hari. Riwayat keluarga dengan keluhan serupa ada, yaitu ibu dan kakak penderita.
   Tugas:

   1. Lakukan pemeriksaan hidung bagian luar pada pasien! Bagaimana hasilnya?
   2. Lakukan pemeriksaan sinus paranasalis pada pasien! Bagaimana hasilnya?
   3. Lakukan pemeriksaan rinoskopi anterior pada pasien! Bagaimana hasilnya?
   4. Tentukan diagnosis penyakit pada pasien ini!

3. Seorang anak laki-laki berumur 5 tahun diantar ibunya datang berobat ke Puskesmas dengan keluhan utama hidung sebelah kanan berbau sejak 3 minggu yang lalu. Keluhan disertai dengan hidung tersumbat dan rinore purulen.
   Tugas:

   1. Lakukan pemeriksaan hidung bagian luar pada pasien! Bagaimana hasilnya?
   2. Lakukan pemeriksaan sinus paranasalis pada pasien! Bagaimana hasilnya?
   3. Lakukan pemeriksaan rinoskopi anterior pada pasien! Bagaimana hasilnya?
   4. Tentukan diagnosis penyakit pada pasien ini!

KETERAMPILAN MEDIK KETIGA BLOK RESPIRASI

TANGGAL :

JENIS KETERAMPILAN KLINIS : 1. Pemeriksaan Kavum Oris dan Orofaring
2. Pemeriksaan Laringoskopi Indirek

LEVEL KOMPETENSI : 4

NARASUMBER : Asti Kristianti, dr., SpTHT-KI, M.Kes.

1.1 CAPAIAN PEMBELAJARAN BLOK

Setelah menyelesaikan keterampilan medik ini, mahasiswa diharapkan mampu melakukan pemeriksaan kavum oris dan laringoskopi indirek.

1.2 CAPAIAN PEMBELAJARAN UNIT

Setelah menyelesaikan keterampilan medik ini, mahasiswa diharapkan mampu:

1. Melakukan prosedur pemeriksaan kavum oris, orofaring, dan laringoskopi indirek.
2. Mensimulasikan pemeriksaan kavum oris, orofaring, dan laringoskopi indirek.
3. Mendeskripsikan pemeriksaan kavum nasi, orfaring, dan laringoskopi indirek.
4. Melakukan pemeriksaan kavum oris, orofaring, dan laringoskopi indirek, serta menentukan diagnosis untuk kelainan di daerah faring.

1.3 PENUGASAN

1. Seorang aki-laki berusia 18 tahun datang dengan keluhan sakit tenggorokan sejak 2 hari yang lalu. Keluhan sakit dirasakan mendadak saat bangun tidur. Keluhan disertai sakit badan, meriang, meler, batuk kering, dan sakit kepala.
   a. Interpretasikan gambar hasil pemeriksaan orofaring!
   b. Tentukan diagnosis kerja berdasarkan anamnesis dan pemeriksaan fisik!



2. Seorang laki-laki berusia 27 tahun datang dengan keluhan suara menjadi serak sejak 2 bulan terakhir setelah menjadi pembawa acara berita malam. Keluhan disertai terasa mengganjal di tenggorokan, sering panas di daerah dada dan leher, dan terasa sempit di tenggorokan. Tidak ada keluhan lain dan pasien belum pernah berobat.

   a. Interpretasi gambar hasil pemeriksaan orofaring dan laringoskopi indirek!
   b. Tentukan diagnosis kerja berdasarkan anamnesis dan pem. fisik!





3. Seorang anak berusia 8 tahun datang dibawa berobat oleh orang tuanya dengan keluhan tidur mengorok sejak 3 tahun yang lalu dan bertambah keras disertai sering terbangun saat tidur. Pasien juga sering bernafas lewat mulut dan batuk. Saat ini tidak ada keluhan sakit menelan, sakit tenggorokan, pilek, dan demam. Pasien sudah pernah pergi ke Puskesmas dan disarankan untuk ke Dokter Spesialis THT.

   a. Lakukan interpretasi gambar hasil pemeriksaan orofaring!
   b. Tentukan diagnosis kerjanya!

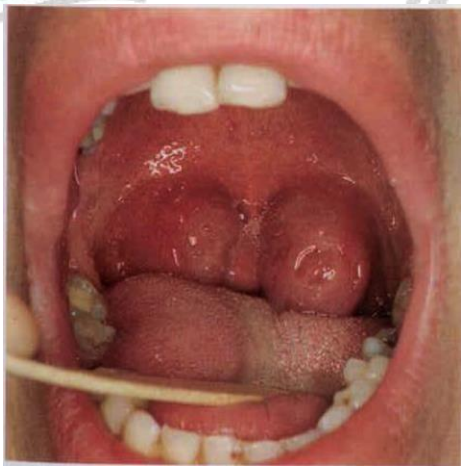

1.4 PENGETAHUAN TERKAIT PROSEDUR

1.4.1 PENDAHULUAN

Faring dibagi menjadi Nasofaring, Orofaring dan Hipofaring/Laringofaring. (Gambar 3.1) Batas superior orofaring adalah permukaan palatum molle, papila sirkumvalata-uvula-pangkal lidah-lengkungan arkus anterior (muskulus palatoglosus) di anterior, vertebra cervical di posterior, dan epiglotis di inferior. Kavum oris ada di anterior dari batas anterior orofaring.

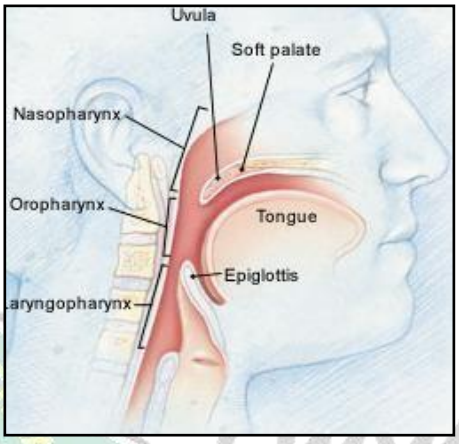

Gambar 3.1 Faring

Pada orofaring terdapat tonsila palatina yaitu jaringan limfoid yang berada di dalam fosa tonsilaris (anterior: muskulus palatoglosus/arkus anterior, posterior: muskulus palatofaringeus/arkus posterior) dengan banyak kanalikuli yang bercabang-cabang.(Gambar 3.2) Ujung kanalikuli berada di permukaan tonsil, sehingga tonsil tampak berlubang-lubang yang disebut kripta yang sering terisi detritus (kumpulan dari leukosit, epitel, bakteri yang sudah mati, makanan, dan terlihat sebagai titik putih).



Gambar 3.2 Orofaring

Pada dinding belakang orofaring dijumpai jaringan limfoid disebut granul "*lateral band*" yang merupakan bagian dari cincin Waldeyer yang terdiri dari adenoid (tonsil faringeal), tonsila palatina, jaringan limfoid di *lateral band,* dan tonsila lingualis (dasar lidah). Bila dinding faring disentuh, maka timbul refleks yang mengakibatkan kontraksi muskuli-muskuli.

Daerah laring dibatasi mulai dari epiglotis sampai kartilago krikoid. Pemeriksaan laring dilakukan apabila ada keluhan, diantaranya perubahan suara (disfonia) dengan atau tanpa sesak nafas (obstruksi saluran nafas atas/OSNA), sulit menelan (odinofagia), sering tersedak, dan benda asing di daerah hipofaring/laring.

1.4.2 TUJUAN MELAKUKAN TINDAKAN

1. Memeriksa daerah kavum oris dan orofaring
2. Melakukan pemeriksaan laringoskopi indirek
3. Menemukan kelainan di daerah kavum oris, orofaring, dan laring

1.5 PROSEDUR

1.5.1 Alat:

1. Lampu kepala
2. Spatula lidah
3. Kaca laring (No. 5-6)
4. Bunsen
5. Sarung tangan
6. Bengkok
7. Kasa
8. Masker

***Menggunakan lampu kepala** (Keterampilan Medik Blok 11)

1.5.2 Pemeriksaan Kavum Oris

Inspeksi (menggunakan spatula lidah) perhatikan:

- Trismus
- Gerakan bibir dan sudut mulut (N.VII)
- Mukosa dan ginggiva (tanda inflamasi, ulkus, tumor)
- Gigi geligi: karies, sisa akar (P1, P2, M1, M2, M3 atas yang dapat menimbulkan sinusitis maksilaris, gigi lainnya sebagai fokus infeksi di daerah faring), gigi insisivus menonjol dan panjang pada anak dengan hipertrofi adenoid.
- Lidah: parese N.XII, atrofi, dan tumor.
- Palatum durum: torus palatinus, *high arcus palatum* pada orang yang sering bernafas lewat mulut.



Gambar 3.3 Pemeriksaan Kavum Oris



Gambar 3.4 Ulkus Pada Mukosa Bukal

Hasil pemeriksaan cavum oris:

- Trismus (-)
- Parese N.VII(-)
- Mukosa dan ginggiva tenang, ulkus (-)
- Gigi geligi: karies (-)
- Lidah: mukosa basah, tenang, ulkus(-), massa(-), parese N XII (-)
- Palatum durum tenang

1.5.3 Pemeriksaan Tonsil dan Faring

Mulut dibuka lebar, lidah ditekan dengan spatula lidah ke bawah (tidak dijulurkan) di bagian medial, tidak melebihi 2/3 anterior lidah (refleks muntah). Pasien bernafas lewat mulut atau dengan mengucapkan ’aah’ tapi akan memperbesar ukuran tonsila palatina. Spatula lidah dipegang dengan tangan kanan (jari telunjuk dan jari tengah di atas spatula, ibu jari di bawah spatula pada pertengahan spatula). Tangan kiri dapat memposisikan kepala agar semua bagian orofaring terlihat. Semua alat habis pakai disimpan di bengkok.



Gambar 3.5 Pemeriksaan Orofaring

1. Memeriksa besar tonsil

   Dibuat garis imaginer paramedian (pertengahan antara arkus anterior dan uvula) dan garis median (pertengahan uvula)

   T0 : tonsil telah diangkat

   T1 : bila besarnya tonsil 0-25%/ ¼ jarak arkus anterior dan uvula/ tonsil belum melewati arkus posterior (masih berada dalam fosa tonsilaris)

T2 : bila besarnya tonsil 25-50%/ 1/2 jarak arkus anterior dan uvula/ sudah keluar dari fosa tonsilaris tapi belum melewati garis paramedian

T3 : bila besarnya tonsil 50-75%/ ¾ jarak arkus anterior dan uvula/ sudah melewati garis paramedian tapi belum menyentuh garis median

T4 : bila besarnya tonsil 75-100%/ mencapai uvula atau lebih/sudah menyentuh garis median

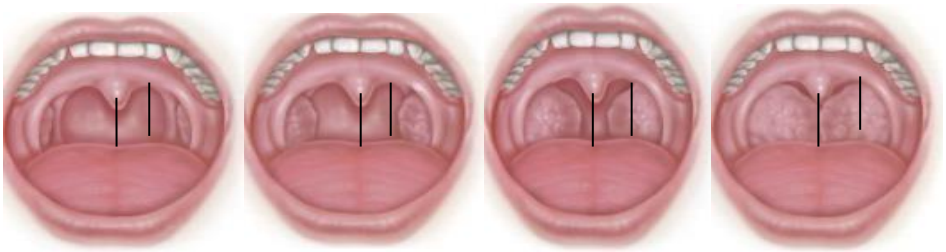

T1 T2 T3 T4

Gambar 3.6 Ukuran Besar Tonsil

2. Memeriksa kondisi patologis dari tonsil dan palatum mole

   a. Tonsilitis akut : Tonsil hiperemis disertai detritus (Gambar 3.7)
   b. Tonsilitis kronis : Tonsil tenang, kripta melebar, arkus anterior merah (Gambar 3.8)
   c. Abses peritonsilar : Unilateral, palatum mole bulging, tonsil terdorong ke medioinferior, uvula terdorong ke arah yang sehat (Gambar 3.9)
   d. Tonsilitis membranosa: difteri (pseudomembran warna abu, sulit dilepaskan, mudah berdarah), mononukleosus (pseudomemban warna putih, mudah dilepaskan, tidak berdarah) (Gambar 3.10)
   e. Korpus alienum: duri ikan (Gambar 3.11)



Gambar 3.7 Tonsilitis Akut



Gambar 3.8 Tonsilitis Kronis



Gambar 3.9 Abses Peritonsilar



Gambar 3.10 Tonsilitis Membranosa

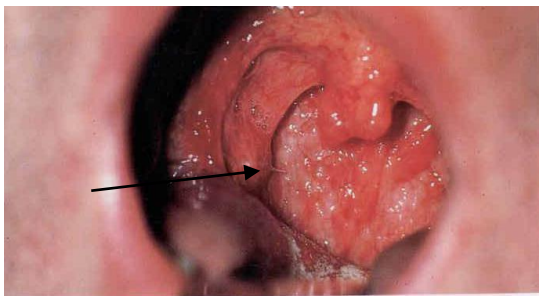

Gambar 3.11 Benda asing duri ikan (panah)

3. Memeriksa patologi faring
    a. faringitis akut : mukosa dinding faring posterior hiperemis (Gambar 3.12)
    b. faringitis kronis : hanya granula merah (Gambar 3.13)
    c. *post nasal drips* : sekret yang mengalir di lateral faringeal band (tanda sinusitis)



Gambar 3.12 Faringitis Akut



Gambar 3.13 Faringitis Kronis

4. Memeriksa paresis faring
    a. Normal : bila dinding faring posterior disentuh, timbul refleks muntah
    b. Parese : dijumpai tumpukan air ludah dan bila disentuh tidak timbul reflek muntah

Hasil pemeriksaan orofaring

- Tonsil: T1/T1 (T0-T4), mukosa tenang/tenang, kripta tidak melebar/tidak melebar, detritus -/-
- Faring: mukosa tenang, granul +, *post nasal drips* -, refleks muntah +

1.5.4 Pemeriksaan Laring

Memeriksa laring dengan teknik laringoskopi indirek. Lidah dijulurkan maksimal, dibalut dengan kassa kemudian ditarik dengan jari tengah dan ibu jari tangan kiri, sementara jari telunjuk menahan gigi atas supaya mulut tetap terbuka. Kaca laring (No. 5-6) yang telah dihangatkan (dites terlebih dahulu ke pungung tangan) dimasukkan secara miring oleh tangan kanan setelah sampai uvula kaca diputar ke arah bawah.

Dinilai keadaan laring selama penderita inspirasi dalam: epiglotis, aritenoid, plika aryepiglotika, plika vokalis, plika ventrikularis, sinus piriformis, rima glotis, dan trakea serta memperhatikan gerak pita suara dengan meminta penderita berkata “iii”(Gambar 3.14).

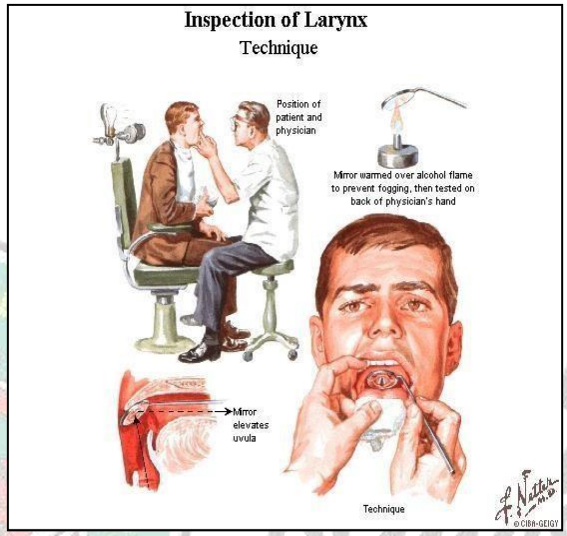

Gambar 3.14 Laringoskopi Indirek

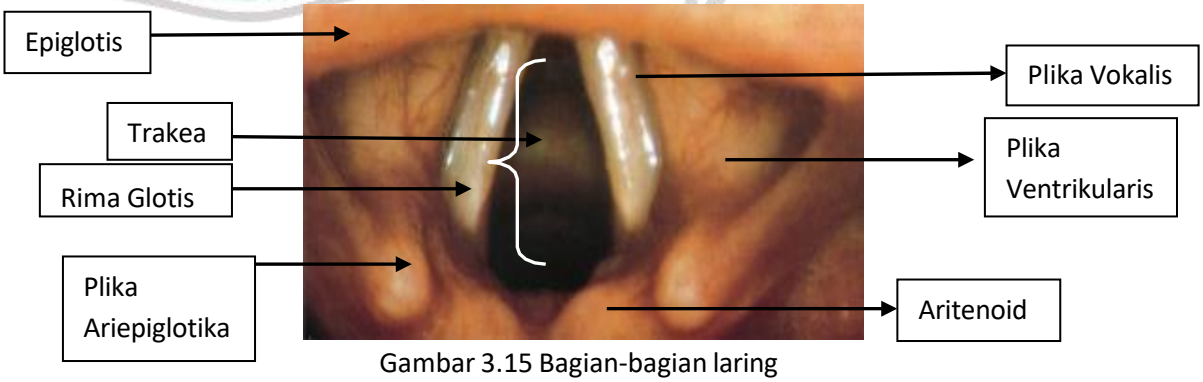

Gambar 3.15 Bagian-bagian laring

Contoh penulisan hasil pemeriksaan laring:

- epiglotis tenang
- aritenoid tenang/tenang

- plika ariepliglotika tenang/tenang, plika vocalis simetris tenang/tenang, massa -/-, sinus piriformis tenang, rima glottis terbuka cukup, trakea di Tengah

1.6 DAFTAR TILIK TINDAKAN DAN PENILAIAN

DAFTAR TILIK PEMERIKSAAN KAVUM ORIS, OROFARING, DAN LARING

Nama Mahasiswa :
NIM :

Tanggal :

Instruktur :

NO	KEGIATAN	SKOR			BOBOT	NILAI
		0	1	2		
I	**Persiapan alat**					
1	Menyebutkan sambil menunjuk lampu kepala, spatula lidah, kaca laring No. 5, bunsen, kasa, bengkok, sarung tangan, dan masker.				2	
II	**Persiapan pasien**					
2	Memberi salam, mempersilahkan duduk, dan mengenalkan diri.				1	
3	Menanyakan identitas pasien dan mencocokkan dengan rekam medik.				1	
4	Menjelaskan cara dan tujuan tindakan.				2	
5	Meminta persetujuan pasien secara lisan.				1	
III	**Pelaksanaan**					
6	Memakai masker kemudian lampu kepala dan sarung tangan				2	
7	Posisi pasien duduk tegak berhadapan dengan pemeriksa				2	
8	Pasien diminta membuka mulut				2	
	Pemeriksaan Kavum Oris					
9	Melakukan inspeksi daerah kavum oris (bisa menggunakan spatula lidah) - ada tidaknya trismus - parese N.VII - mukosa dan ginggiva - gigi geligi - lidah - palatum durum				4	
	Pemeriksaan Orofaring					
10	Pasien diminta bernafas melalui mulut (atau mengucapkan “aah”) dan lidah tidak dijulurkan.				3	
11	Melakukan pemeriksaan tonsil dan faring dengan menekan lidah menggunakan spatula lidah tidak lebih dari 2/3 anterior lidah.				2	

12	Memeriksa dan menyebutkan deskripsi tonsil - besar (T0-T4) - mukosa (tenang/hiperemis) - kripta (melebar/tidak) - detritus (+/-)				3	
13	Memeriksa dan menyebutkan deskripsi faring - mukosa (tenang/hiperemis) - granule (+/-) - *post nasal drips* (+/-) - refleks muntah (+/-)				3	
	Melakukan pemeriksaan laringoskopi indirek					
14	Meminta pasien untuk menjulurkan lidah secara maksimal kemudian dibungkus dengan kasa dan lidah pasien ditarik dengan ibu jari dan jari tengah tangan kiri, jari telunjuk menahan gigi atas				3	
15	Kaca laring dipegang dengan tangan kanan, dihangatkan selama ±3 detik dan diteskan terlebih dahulu ke punggung tangan (hangat) kemudian dimasukkan ke dalam mulut secara miring kemudian arah kaca diputar ke inferior ketika sampai uvula, uvula didorong ke atas.				3	
16	Menyebutkan bagian-bagian dari laring: epiglotis, aritenoid, plika aryepiglotika, plika vokalis, plika ventrikularis, sinus piriformis, rima glotis, dan trakea				2	
IV	**Penutup**					
17	Meletakkan semua alat habis pakai ke dalam bengkok.				1	
18	Menuliskan hasil pemeriksaan Misal: 1. Kavum Oris: trismus (-), parese N.VII (-), mukosa dan gingiva tenang, ulkus (-), karies gigi (-), lidah tidak ada kelainan, palatum durum tidak ada kelainan 2. Orofaring : Tonsil = T2/T2, tenang/tenang, kripta tidak melebar/ tidak melebar, detritus -/- Dinding faring posterior tenang, granul (-), PND (-), refleks muntah(+) 3. Laring : epiglotis tenang, aritenoid tenang/tenang, plika ariepliglotika tenang/tenang, plika vocalis simetris tenang/tenang, massa -/-, sinus piriformis tenang, rima glottis terbuka cukup, trakea di tengah				3	

Keterangan :

0: tidak dilakukan

1: dilakukan, tetapi tidak sempurna
2: dilakukan dengan benar

No	Prosedur	Dilakukan/ Tidak	Bobot
1.	Persiapan alat		*2*
2.	Persiapan pasien		
3.	Persiapan penolong		
4.	Tindakan		
5.	Interpretasi (*bila perlu)		
6.	Diagnosis (*bila perlu)		
7.	Terapi (*bila perlu)		

GLOBAL RATING:

Bulatkan salah satu penilaian yang sesuai dengan performa mahasiswa dalam pembelajaranketerampilan ini, dan berilah arahan terhadap prosedur yang memerlukan perbaikan.

1	2	3	4	5	6	7	8	9
Peserta mendemontrasikan10-30% tahapan prosedur dengan tepat			Peserta mendemontrasikan30-60% tahapan prosedur dengan tepat			Peserta mendemonstrasikan70-90% tahapan dengan tepat		
Prosedur yang memerlukan perbaikan / pelatihan lebih lanjut:								

Fakultas Kedokteran Ujani

Observer   (.....)

3.5 REFERENSI

1. Head & Neck Sugery Otolaryngology. Bailey BJ. JB Lippincott Co, Philadelphia,2003.
2. Teknik Pemeriksaan Telinga, Hidung & Tenggorok. Rukmini S & Herawati S. EGC, Jakarta, 2000.
3. Video of American Academy of Otolaryngology.
4. Color Atlas of ENT Diagnosis. Tonny Bull. Thieme, London. 2003
5. Ear, Nose, and Throat and Head and Neck Surgery. RS Dhillon. Churchil Livingstone, London. 1999

Fakultas Kedokteran Unjani

TUGAS KETERAMPILAN MEDIK PEMERIKSAAN OROFARING DAN LARINGOSKOPI INDIREK 2024

1. Seorang laki-laki berusia 28 tahun datang dengan keluhan sakit menelan sejak 5 hari yang lalu. Keluhan sakit dirasakan terus menerus dan bertambah berat. Keluhan timbul setelah pasien minum air dingin pada malam hari dan begadang. Setelah minum parasetamol, keluhan sakit hanya sedikit berkurang. Keluhan disertai dengan batuk kering, panas sekitar leher, dan terasa mengganjal di tenggorokan. Keluhan lain tidak ada.
   a. Interpretasi gambar hasil pemeriksaan orofaring!
   b. Tentukan diagnosis kerja berdasarkan anamnesis dan pemeriksaan fisik!



2. Seorang wanita berusia 17 tahun datang dengan keluhan suara menjadi berubah sejak 1 bulan terakhir. Pasien tidak bisa mencapai suara nada tinggi. Keluhan disertai terasa mengganjal di tenggorokan. Pasien setiap hari berlatih vocal untuk kompetisi internasiona. Tidak ada keluhan lain dan pasien belum pernah berobat.
   a. Interpretasi gambar hasil pemeriksaan orofaring dan laringoskopi indirek!
   b. Tentukan diagnosis kerja berdasarkan anamnesis dan pem. fisik!

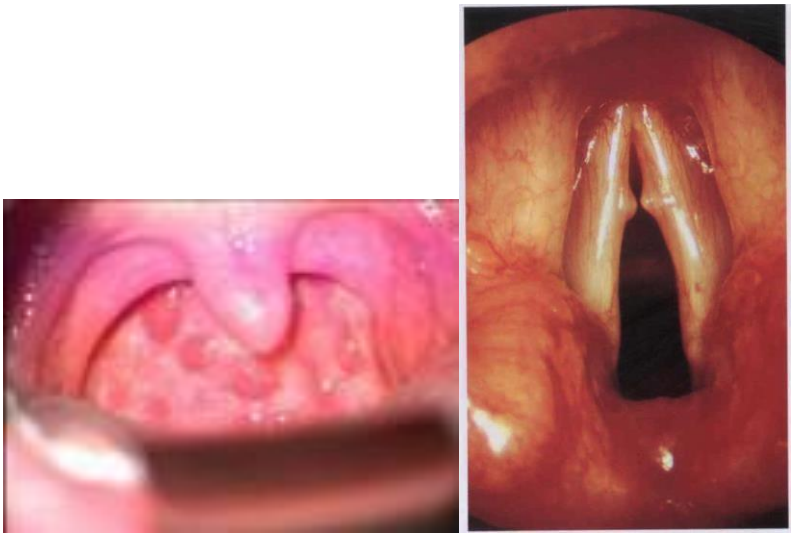

3. Seorang anak berusia 8 tahun datang dibawa berobat oleh orang tuanya dengan keluhan tidur mengorok sejak 3 tahun yang lalu dan bertambah keras disertai sering terbangun saat tidur. Pasien juga sering bernafas lewat mulut dan batuk. Saat ini tidak ada keluhan sakit menelan, sakit tenggorokan, pilek, dan demam. Pasien sudah pernah pergi ke Puskesmas dan disarankan untuk ke Dokter Spesialis THT.
   a. Lakukan interpretasi gambar hasil pemeriksaan orofaring!
   b. Tentukan diagnosis kerjanya!

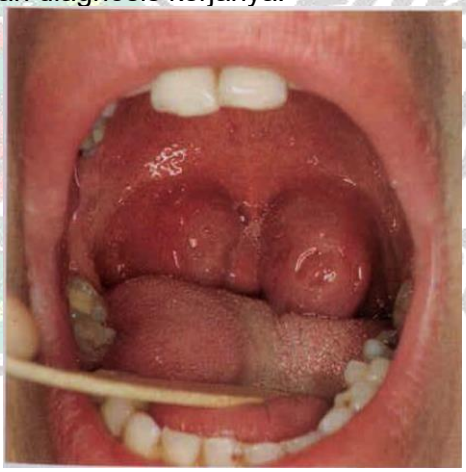

Fakultas Kedokteran

KETERAMPILAN MEDIK KEEMPAT BLOK RESPIRASI

TANGGAL **:**

JENIS KETERAMPILAN KLINIS **:** ANAMNESIS DAN PEMERIKSAAN FISIK OSNA

LEVEL KOMPETENSI **:** 4

NARASUMBER : Yanti Nurrokhmawati, dr., SpTHT-KL., M.Kes.

1.1 CAPAIAN PEMBELAJARAN BLOK

Setelah menyelesaikan keterampilan medik ini, mahasiswa diharapkan mampu melakukan anamnesis dan pemeriksaan fisik osna.

1.2 CAPAIAN PEMBELAJARAN UNIT

Setelah mengikuti keterampilan medik ini mahasiswa mampu:

1. Melakukan anamnesis OSNA
2. Melakukan pemeriksaan fisik OSNA
3. Menentukan rencana pemeriksaan penunjang dan tatalaksana OSNA

1.3 PENGETAHUAN TERKAIT PROSEDUR

4.3.1 PENDAHULUAN

ANATOMI SALURAN NAFAS ATAS

Saluran pernafasan atas terdiri dari rongga hidung, rongga mulut, faring, dan laring. Faring dibagi lagi menjadi nasofaring, orofaring, dan hipofaring. Laring dibagi menjadi tiga wilayah, bergantung pada hubungannya dengan pita suara (glotis). Area tersebut adalah supraglotis, glotis, dan subglotis. Supraglotis terdiri dari epiglotis, arytenoid, lipatan aryepiglottic, tali palsu, dan ventrikel. Subglotis adalah subwilayah tepat di bawah tepi bebas pita suara hingga tepi inferior krikoid. Bagian tersempit dari saluran napas orang dewasa adalah glotis. Bagian tersempit dari saluran napas anak adalah krikoid.

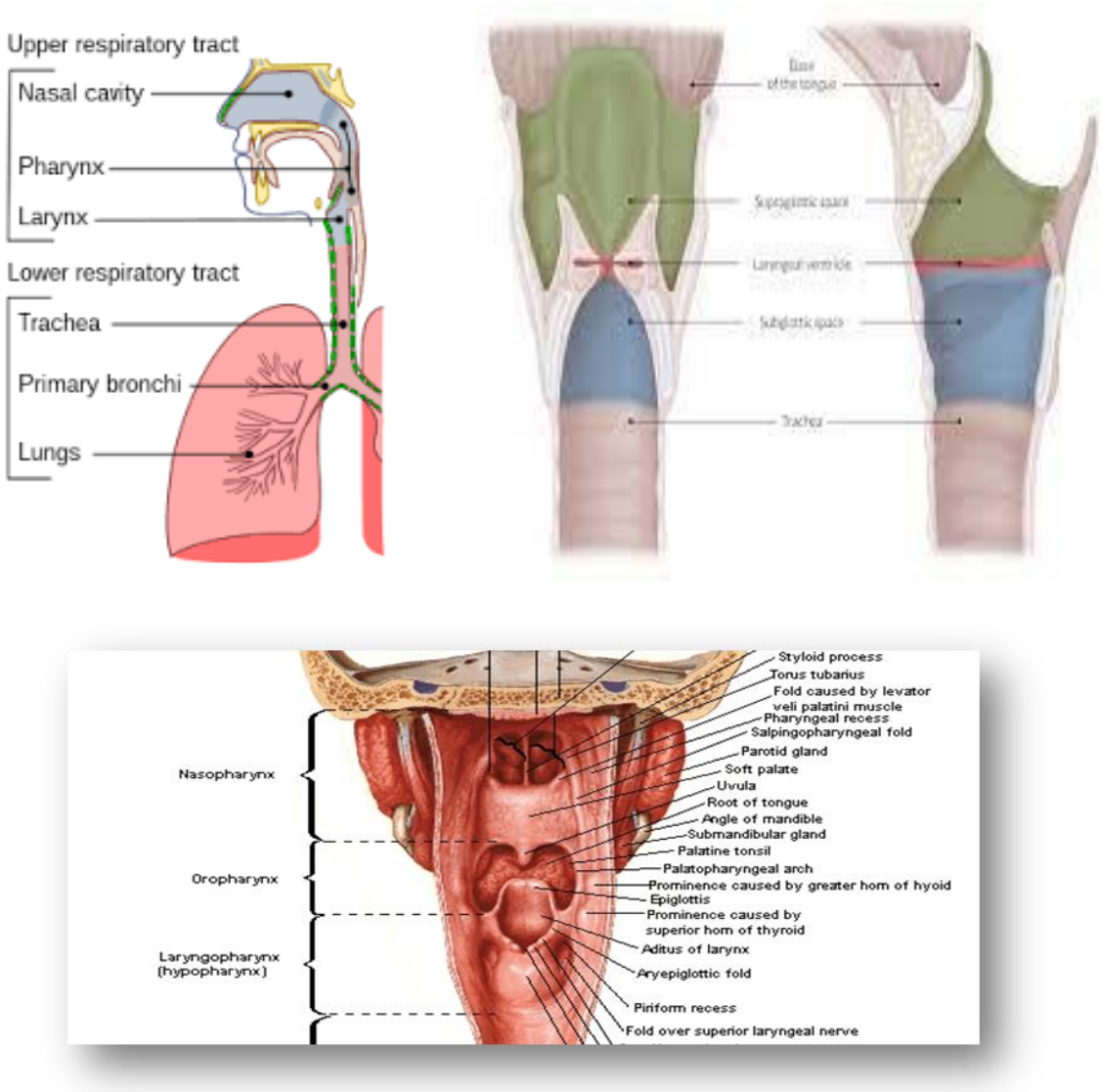

Gambar Anatomi Saluran Nafas Atas

OBSTRUKSI SALURAN NAFAS ATAS

Obstruksi saluran napas atas/OSNA merupakan sumbatan yang terpadi pada saluran napas atas(hidung, faring, dan laring)yang menyebabkan ventilasi pada saluran pernapasan terganggu. Obstruksi saluran napas bagian atas bervariasi mulai dari penyempitan hingga oklusi sebagian atau total pada salah satu struktur anatomi ini, yang berpotensi menyebabkan gangguan pada ventilasi. Obstruksi parsial dapat bersifat kronis atau akut, oleh karena itu penting untuk melakukan anamnesis yang baik dan memahami tanda dan gejala yang mengindikasikan obstruksi saluran napas bagian atas. Jika tidak diobati, penyumbatan saluran napas bagian atas dapat menimbulkan efek jangka panjang yang signifikan atau fatal.

Sumbatan saluran napas merupakan keadaan darurat yang harus segera ditangani untuk mencegah kematian .

Saat membuat diagnosis banding untuk obstruksi saluran napas bagian atas, penting untuk menentukan tingkat terjadinya obstruksi. Tanda klinis yang penting adalah pernapasan berisik, yang dapat digambarkan sebagai 'stertor' atau 'stridor'. 'Stertor' adalah suara pernapasan berisik yang terjadi di atas laring. 'Stridor' adalah suara bising pernapasan yang terjadi pada tingkat laring atau di bawahnya. Stridor dapat dibagi lagi menjadi inspirasi (tingkat supraglotis), ekspirasi (tingkat glottis), dan biphasic (tingkat subglotis atau trakea).

OSNA dapat disebabkan oleh adanya radang akut/kronik, benda asing, tumor, trauma, dan kelumpuhan nervus rekuren bilateral. Sumbatan dapat bersifat sebagian/total, sumbatan yang bersifat ringan dapat ditemukan suara serak sesak napas(dyspnea), gelisah, stridor. Sedangkan sumbatan yang bersifat total dapat ditemukan afoni, retraksi suprasternal/epigastrium/supraklavikula/intra kosta saat inspirasi, sianosis akibat hipoksia.

PELAKSANAAN KETERAMPILAN MEDIK

- **ANAMNESIS DAN PEMERIKSAAN OSNA**
  - **ALAT DAN BAHAN**

-

- **TEKNIK PEMERIKSAAN ANAMNESIS DAN PEMERIKSAAN OSNA**

ANAMNESIS

Keluhan OSNA berupa sesak nafas yang bersifat progresif dan disertai suara nafas tambahan berupa stridor/stertor. Keluhan dapat disertai suara serak bila melibatkan pita suara pada tumor atau infeksi di daerah laring. Keluhan disfagia/sulit menelan dapat ditemukan pada keganasan laring apabila massa sudah menutupi introitus esofagus, atau massa/edema di orofaring/hipofaring. Pada kasus sumbatan jalan nafas yang disebabkan oleh abses leher, keluhan dapat diawali demam,nyeri dan pembengkakan daerah leher yang berlangsung secara akut.

Infeksi tuberculosis juga dapat menyebabkan laryngitis tb dengan gejala suara serak dan bisa menimbulkan tanda tanda OSNA, sehingga perlu ditanyakan riwayat batuk lama, dan berdarah.

Sumbatan jalan nafas juga dapat tejadi pada kasus benda asing jalan nafas atas, sehingga perlu ditanyakan riwayat tersedak benda asing.. Tertelan zat kimia yang bersifat korosif juga dapat menyempitkan jalan nafas, sehingga perlu ditanyakan riwayat menelan/tertelan cairan yang bersifat asam/basa kuat.

Trauma fisik dan trauma inhalasi dapat menyebabkan cedera dan edema di laring yang menyempitkan jalan nafas. Trauma inhalasi merupakan kerusakan pada saluran pernafasan yang disebabkan karena menghirup gas berbahaya, uap dan komponen partikel yang terdapat dalam asap pembakaran. Sehingga perlu ditanyakan rwayat benturan pada daerah leher atau riwayat menghirup asap atau gas berbahaya.

Paralisis plika vokalis terjadi ketika impuls saraf ke laring terganggu. Hal ini menyebabkan kelumpuhan otot pita suara. Paralisis plika vokalis dapat terjadi secara unilateral yang menyebabkan sumbatan jalan nafas sebagian maupun maupun bilateral yang menyebabkan sumtbatan total. Kelumpuhan pita suara dapat memengaruhi kemampuan berbicara dan bernapas. Paralisis plika vokalis dapat disebabkan virus atau penyakit radang, kanker tiroid atau tumor lainnya, komplikasi dari pembedahan tiroid atau efek samping penyakit neurologis misalnya stroke.

Sindrom Ortner, juga dikenal sebagai sindrom kardiovokal, adalah kelumpuhan pita suara yang disebabkan oleh kondisi kardiovaskular Hal ini sering disebabkan oleh penyempitan saraf laring rekuren kiri oleh arteri pulmonalis atau atrium kiri. Sehingga perlu ditanyakan riwayat hipertensi kronis dan dilanjutkan dengan pemeriksaan rontgen thorax.

Angioedema adalah edema yang terjadi sebagai reaksi alergi yang melibatkan lapisan jaringan subkutan dan/atau submukosa yang mengenai wajah, bibir, leher, dan ekstremitas, rongga mulut, laring, dan/atau usus. Ini menjadi mengancam jiwa jika melibatkan laring. Sehingga perlu ditanyakan riwayat paparan terhadap allergen.

Gejala dan tanda OSNA adalah :

b) Sesak napas (dispnea)

a) dapat disertai Serak (disfoni) sampai afoni

c) Stridor/stertor (nafas berbunyi) yang terdengar pada wakt inspirasi,ekspirasi atau keduanya/bifasik.

d) Cekungan yang terdapat pada waktu inspirasi di suprasternal, epigastrium, supraklavikula dan interkostal. Cekungan itu terjadi sebagai upaya dari otot-otot pernapasan untuk mendapatkan oksigen yang adekuat.

e) Gelisah karena pasien haus udara (air hunger)

f) Warna muka pucat dan terakhir menjadi sianosis karena hipoksia.

Jackson membagi menjadi 4 stadium berdasarkan gejala-gejala yang mengindikasikan adanya obstruksi pada jalan nafas,yaitu:[53]

a. Stadium I

Retraksi/cekungan tampak pada waktu inspirasi di suprasternal, stridor pada waktu inspirasi dan pasien masih tenang.

b. Stadium II

Retraksi/cekungan pada waktu inspirasi di daerah suprasternal makin dalam, ditambah lagi dengan timbulnya cekungan di daerah epigastrium. Pasien sudah mulai gelisah. Stridor terdengar saat inspirasi.

c. Stadium III

Retraksi/cekungan selain di daerah suprasternal, epigastrium juga terdapat di Infrakalvikula dan sela-sela iga, pasien sangat gelisah dan dispnea. Stridor saat inspirasi dan ekspirasi

d. Stadium IV

Retraksi/cekungan bertambah jelas, pasien sangat gelisah dan tampak sangat ketakutan serta sianosis. Jika keadaan ini berlangsung terus, maka pasien akan kehabisan tenaga, pusat pernafasan paralitik karena hiperkapnea.

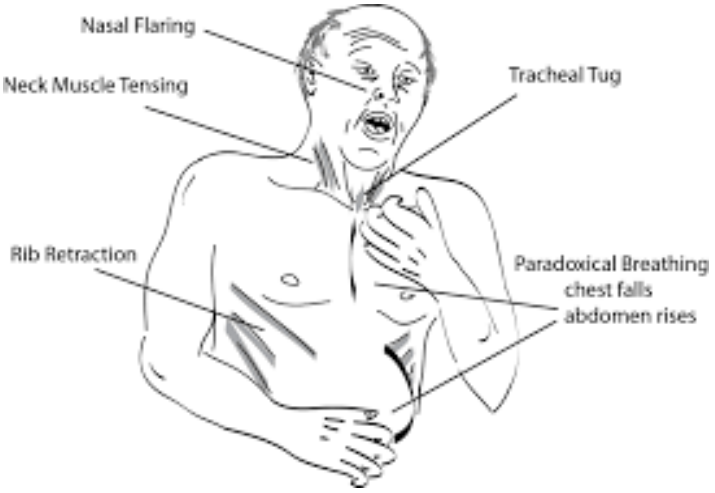



Gambar Pasien dengan OSNA dan retraksi

Bila sudah terdiagnosis adanya OSNA perlu dilakukan pemeriksaan foto polos jaringan lunak leher untuk menilai patensi jalan nafas.Tatalaksana yang diberikan bisa berupa krikotirotomi atau trakeostomi.



Foto jaringan lunak leher/soft tissue leher AP/lateral normal



Foto jaringan lunak leher dengan penyempitan kolom udara

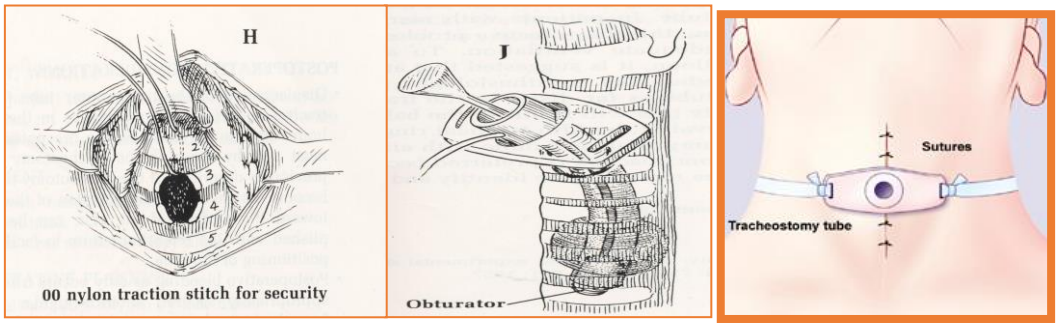

Gambar TTindakan Trakeostomi pada kasus OSNA

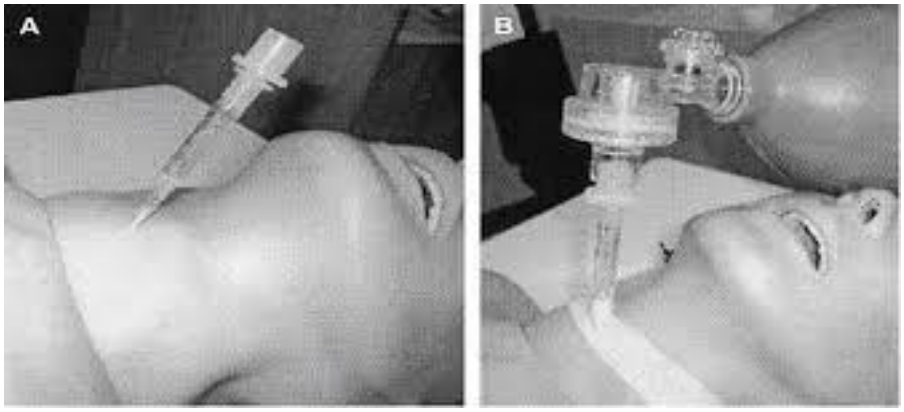

Gambar Tindakan Krikotirotomi pada kasus OSNA

- **EVALUASI**

DAFTAR ANAMNESIS DAN PEMERIKSAAN FISIK OSNA

NAMA :

NIM :

TANGGAL :

INSTRUKTUR :

No	Kriteria	Skor			Bobot
		0	1	2	
PERSIAPAN PASIEN					
1	Memberi salam dan memperkenalkan diri				1
2	Menerangkan maksud dan tujuan pemeriksaan serta teknik pemeriksaan				1
PELAKSANAAN					
	ANAMNESIS				
3	Menanyakan onset dan progresifitas sesak				2
4	Menanyakan keluhan penyerta: serak, sulit menelan, benjolan/bengkak di leher atau tenggorokan				2
5	Menanyakan riwayat batuk lama/berdarah, tersedak benda asing, tertelan zat kimia, rwayat benturan di leher, menghirup asap, stroke/kelemahan badan, riwayat operasi daerah leher, riwayat hipertensi riwayat				2

	paparan terhadap allergen tertentu				
	PEMERIKSAAN FISIK				
6	Menilai tanda-tanda vital, kesadaran. Menilai adanya suara nafas tambahan berupa stridor/stertor inspirasi, ekspirasi atau bifasik				3
7	Menilai adanya benjolan/massa/tanda trauma di daerah leher				3
8	Membuka pakaian pasien bagian atas, menilai adanya retraksi di suprasternal, epigastrik dan interkostal				3
9	Menentukan ada/tidaknya OSNA, bila ada menentukan derajat OSNA				3
PENUTUP					
10	Memberitahukan hasil pemeriksaan kepada pasien dan menyampaikan rencana selanjutnya: foto jaringan lunak leher, dan kemungkinan tindakan krikotirotomi/trakeostomi				2

Keterangan :

0 = tidak dilakukan

1 = dilakukan tidak benar

2 = dilakukan dengan benar

Total nilai Nilai

Nilai akhir = _____ X 100 = ……

44

Fasilitator:

Daftar Pustaka.

1. Hermani B, Abdurrachman H, Cahyono A. Kelainan Laring. Dalam : soepardi EA. Buku Ajar Ilmu Kesehatan telinga, Hidung,Tenggorok Kepala dan Leher. Edisi 6. Jakarta. Balai Penerbit FKUI. 2007. H.237-242
2. Koufman JA, Belafsky PC. Infectious and Inflammatory Diseases of the Larynx. In:Snow Jr JB, Ballenger JJ, editors. Diseases of the Nose, Throat, Ear, Head and Neck. 16th ed. Philadelpia: Lea&Febiger;2003.p.1194-214.
3. Postma GN, Amin MR, Koufman JA. Laryngitis. In: Bailey BJ, Pillsbury HC, Newlands SD, Healy GB, Derkay CS, Friedman NR, editors. Head and neck surgery – otolaryngology. 3rd ed. Philadelphia: Lippincott Williams & Wilkins; 2001. p.599-605.
4. 3. Ballenger JJ. Disease of the Nose, Throat, Ear, Head and Neck, Philadelphia, Lea & Febiger, 1993, chapter 26, pp.424-34
5. 4. Bailey BJ and Pillsburry III HC. Head and Neck Surgery – Otolaryngology. Philadelphia, JB Lippincott Co, 1993, chapter 39, pp.492-500
6. Adam GL, Boies LR, Hilger PA, eds. Boies Fundamentalis of Otolaryngology.Philadelphia : WB Sounders Co, 1989,chapter ,pp. 240-59
7. Paparella MM, Shumrick DA, Gluckman JL, Meyerhoff WL. Otolaryngology. Philadelphia. WB Saunders Co., 1991, chapter 13, pp. 333-42
8. Lee KJ. Essential Otolaryngology. Head & Neck Surgery. New York. McGraw Hill, 8th Ed, Chapter 31, pp. 724-92

Narasumber: dr.Yanti Nurrokhmawati, MKes, SpTHTBKL

DAFTAR PUSTAKA

1. Adams GL, Boeis LR, Higler PA. dalam: *Boeis Buku Ajar Penyakit THT*. Edisi 8, Jakarta: EGC. 1997.
2. Bailey B.J., Johnson J.T., Newlands S.D., *Head dan Neck Surgery-Otolaryngology*. 4th Ed. Philadelphia: Lippincot Williams dan Wilkins. 2006
3. Barnes PJ. *Chronic obstructive pulmonary disease*. New Eng J med. 2000; 343:269-80.
4. Bellini LM. *Oxygen Therapy And Pulmonary Oxygen Toxicity*. Dalam: Fishman AP, penyunting. *Manual Of Pulmonary Disease And Disorders*. 3rd ed. New York: Mc Graw-Hill; 2002: h. 1049-57
5. Brooks, GF., Butel, JS., Ornston, LN., Jawetz, E., Melnick, JL., Adelberg, EA., Jawetz, Melnick, dan Adelberg`s. *Medical Micro*biology, 20th ed, Philadephia: Prentice-Hall International Inc, 2004.
6. Brusaaco V. Pellegrino R. *Oxygen In The Rehabilitation Of Patient With Chronic Obstructive Pulmonary Disease*. 2003; 168:1021-22
7. Cappucino, J.G., Sherman, N., *Microbiology a Laboratory Manual*, 6th ed, San Fransisco: Pearson Education Inc., 2001.
8. Forbes, B.A., Sahm, DF., Weis*sfeld, AS., Diagnostic Microbiology : Bailey dan Scott`s*, 11th ed. Missouri: Mosby, 2003.
9. Graham KC: *Diagnosis and Management Respiratory Diseases*, 1st publ. London Oxford Edinburg: Blackwell Scientific Publication, 1980: 1 – 25.
10. Irwan, A.G., Sugianto. *Atlas Berwarna Teknik Pemeriksaan Kelainan THT*. Jakarta: EGC, 2007.
11. Lynn, S.B., Peter, G.S. *BATE'S Guide to Physical Examination and History Taking*, 8th Ed. Philadelphia: Lippincott Williams and Wilkins, 2003: 229 – 243.
12. Meschan, I. *Rontgen Sign in Clinical Diagnosis*, 1974.
13. Soedjak, S., Rukmini S., Herawati, S., Sukesi, S. *Teknik Pemeriksaan Telinga, Hidung dan Tenggorok*. Jakarta: EGC, 2000.
14. Soekotjo, S. *Radiologi Toraks*, Bandung, 1987.
15. Soepardi, E.A., Iskandar, N., Bashiruddin, J., Restuti, R.D. *Buku Ajar Ilmu Kesehatan THT*, Edisi 6. Jakarta: Balai Penerbit FKUI, 2007.
16. Uyainah, A. *Terapi oksigen*. Dalam: Sudoyo, A.W., Setyohadi, B., Alwi, I, (eds). *Buku Ajar Ilmu Penyakit Dalam*. Edisi ke-4. Jakarta: Penerbitan Departemen Ilmu Penyakit Dalam FK UI, 2006; h.125-7.
17. Rukmini, Herawati, S. *Teknik Pemeriksaan Telinga, Hidung, dan Tenggorok*. Jakarta: EGC, 2000.
18. Video of American Academy of Otolaryngology.
19. www.learningradiology.com