ISBN 978-602-8905-51-0

BUKU PEDOMAN KETERAMPILAN MEDIK (BPKM) BLOK 3.3 SISTEM PENCERNAAN 1 Cetakan 17 - 2026

BUKU PEDOMAN KETERAMPILAN MEDIK (BPKM)

BLOK 3.3

SISTEM PENCERNAAN 1

Cetakan 17

Diterbitkan oleh :
FAKULTAS KEDOKTERAN
UNIVERSITAS JENDERAL ACHMAD YANI
CIMAHI 2026

BUKU PEDOMAN KETERAMPILAN MEDIK (BPKM)

BLOK 3.3

SISTEM PENCERNAAN 1

Penerbit
Fakultas Kedokteran Unjani
Cimahi

Diterbitkan oleh :
FAKULTAS KEDOKTERAN
UNIVERSITAS JENDERAL ACHMAD YANI
CIMAHI 2026

IDENTITAS PEMILIK

BUKU PEDOMAN KETERAMPILAN MEDIK (BPKM)

BLOK 3.3
SISTEM PENCERNAAN 1



NAMA : .....
NIM : .....
KELOMPOK : .....

Penerbit
Fakultas Kedokteran Unjani
Cimahi

Diterbitkan oleh :
FAKULTAS KEDOKTERAN
UNIVERSITAS JENDERAL ACHMAD YANI
CIMAHI 2026

BUKU PEDOMAN KETERAMPILAN MEDIK (BPKM)

BLOK 3.3
SISTEM PENCERNAAN 1

Kontributor :
dr. Hendri Priyadi M.Kes, M.Pd.Ked, Sp.PD-KGEH.
Apen Afgani Ridwan, dr., M.Kes., Sp.PD.
Dr. Asti Kristianti, dr., Sp.T.H.T.B.K.L., M.Kes.
Indrarini Listyowati, dr., Sp.Rad(K).Abd., M.Si.

Editor :

dr. Hendri Priyadi M.Kes, M.Pd.Ked, Sp.PD-KGEH.
Endry Septiadi, dr., M.Kes.

Diterbitkan :
Fakultas Kedokteran Unjani Press
Anggota IKAPI (No. 385/Anggota Luar Biasa/JBA/2021)
Jl. Terusan Jenderal Sudirman Cimahi
Telp. 022 - 6642781
Fax. 022 - 6610062

Hak cipta dilindungi oleh Undang-undang.
Dilarang mengutip atau memperbanyak
sebagian atau seluruh isi buku ini
tanpa izin tertulis dari Penerbit.

Cetakan 17

ISBN: 978-602-8905-51-0

Perpustakaan Nasional : Katalog dalam Terbitan

HALAMAN PENGESAHAN

BUKU PEDOMAN KETERAMPILAN MEDIK
(BPKM)
BLOK 3.2
SISTEM PENCERNAAN 1

Disahkan di :

Cimahi, 14 September 2026

Menyetujui	Disusun Oleh:
Ketua SKM	Ketua Blok
Fransiska Ambarukmi P., dr., M.Kes., PAK(K).	Hendri Priyadi, dr., M.Kes., M.Pd.Ked., Sp.PD-KGEH.

Mengesahkan

Wakil Dekan I	Ketua Program Studi
Yudith Yunia Kusmala, dr., M.Kes., Sp.PD.	Rini Roslaeni, dr., Sp.PK., MMRS.

FAKULTAS KEDOKTERAN

UNIVERSITAS JENDERAL ACHMAD YANI

TAHUN 2026

PENGANTAR

Praktikum merupakan kegiatan pembelajaran yang mempunyai maksud untuk mendukung pemahaman satu cabang ilmu pengetahuan yang telah digariskan dalam kurikulum. Blok 3.3 merupakan blok sistem pencernaan 1 yang diajarkan pada Fakultas Kedokteran Universitas Jenderal Achmad Yani selama delapan minggu. Blok sistem pencernaan terdiri atas 3 modul yaitu modul dasar sistem pencernaan, modul infeksi dan kelainan pada sistem pencernaan, dan modul kelainan kongenital dan neoplasia pada sistem pencernaan.

Mengingat terbatasnya waktu yang diberikan oleh kurikulum tersebut, para mahasiswa diharapkan dengan sungguh-sungguh memanfaatkan jam praktikum setiap minggu selama 3 jam untuk memahami teori disetiap modul–modul sistem pencernaan secara benar. Agar tujuan pendidikan pembelajaran dapat tercapai, para mahasiswa diharapkan dengan sungguh-sungguh mempersiapkan diri sebelum melakukan kegiatan praktikum. Persiapan yang diperlukan yaitu mempelajari teori dari bahan kuliah dan Buku Ajar serta petunjuk yang terdapat pada buku panduan sesuai bahan-bahan yang telah ditetapkan dalam jadwal kuliah dan praktikum.

Praktikum dibantu oleh dosen-dosen pengajar di staf bagiannya masing-masing. Evaluasi pada waktu praktikum dilakukan dengan mengisi kartu praktikum yang mengandung skoring untuk berbagai pengetahuan yang menunjang praktikum dan OSPE yang dilakukan pada akhir blok.

Apabila Saudara secara sadar dan tertib mengikuti arahan kami tersebut, Saudara sudah pasti tidak akan menghadapi kesulitan dalam belajar. Untuk membantu Saudara, dalam setiap kali kegiatan praktikum para pembimbing praktikum akan mengadakan test yang diperlukan. Walaupun panduan ini masih belum sempurna, kami mengharapkan mahasiswa dapat melakukan pembelajaran praktikum dengan memuaskan.

Cimahi, November 2026

Selamat Belajar,
Ketua Blok 3.3

Hendri Priyadi, dr., M.Pd.Ked., M.Kes., Sp.PD-KGEH.

PERATURAN DAN TATA TERTIB

1. Mahasiswa yang dapat mengikuti Praktikum Blok Sistem Pencernaan 1,yaitu mereka yang telah mendaftar di SBA, menyerahkan pasfoto terbaru berwarna 4 X 6 (2 buah), dan mendaftar dalam salah satu grup praktikum (Kelompok A, B, C).
2. Mahasiswa harus hadir 10 menit sebelum praktikum dimulai dan tidak dapat meninggalkan ruangan sebelum waktu yang ditetapkan, kecuali atas izin dosen yang bertugas.
3. Bagi mahasiswa yang terlambat diberikan kelonggaran waktu maksimum 10 menit dengan memberikan alasan yang kuat, setelah lewat 10 menit pintu masuk ke ruangan praktikum akan dikunci.
4. Pada waktu masuk ruangan praktikum langsung absensi di bawah pengawasan petugas laboratorium praktikum dan menyerahkan tugas sesuai dengan pokok bahasan praktikum hari itu, dengan ketentuan sebagai berikut:
   - Tugas harus dikerjakan di rumah (dengan tulisan tangan pada kertas folio bergaris) dan diserahkan sebelum praktikum dimulai.
   - Bagi mahasiswa yang tidak menyerahkan tugas, tidak diizinkan mengikuti praktikum.
5. Apabila mahasiswa berhalangan hadir, harus ada pemberitahuan tertulis dari yang berwenang memberikannya.
6. Mahasiswa diwajibkan membawa pensil berwarna.
7. Selama praktikum berlangsung:
   - Mahasiswa diharuskan memakai pakaian sesuai dengan ketentuan yang berlaku di Fakultas Kedokteran Unjani dan jas praktikum yang bersih dan rapih termasuk tidak berkuku panjang dan rambut mahasiswi yang panjang diikat rapi.
   - Mahasiswa harus menempati meja sesuai dengan anggota grupnya seperti tertera di depan meja praktikum masing-masing atau papan pengumuman
   - Mahasiswa tidak boleh menaruh tas di atas meja praktikum, tas dan buku-buku lain selain buku petunjuk praktikum harus dimasukkan ke dalam laci yang ada di bawah meja praktikum atau rak yang telah disediakan
   - Mahasiswa dilarang makan/minum, ribut-ribut, dan merokok
8. Bagi yang melanggar tata tertib ini akan dikenakan sanksi.

KONTRIBUTOR

dr. Hendri Priyadi M.Kes, M.Pd.Ked, Sp.PD-KGEH.

Apen Afgani Ridwan, dr., M.Kes., Sp.PD.

Dr. Asti Kristianti, dr., Sp.T.H.T.B.K.L., M.Kes.

Indrarini Listyowati, dr., Sp.Rad(K).Abd., M.Si.

EDITOR

dr. Hendri Priyadi M.Kes, M.Pd.Ked, Sp.PD-KGEH.

Endry Septiadi, dr., M.Kes.

DAFTAR ISI

Pengantar i
Peraturan dan Tata Tertib Keterampilan Medik ii
Penulis Petunjuk Keterampilan Medik iii
Editor Petunjuk Keterampilan Medik iv
Daftar Isi v

Keterampilan Medik Kesatu: Anamnesis pada Sistem Pencernaan

1.1 Tugas 1
1.2 Sasaran Belajar 1
1.3 Pendahuluan 1
1.4 Pelaksanaan Keterampilan Medik 3
1.5 Evaluasi Keterampilan Medik 4

Pemeriksaan Fisik pada Sistem Pencernaan

2.1 Tugas 5
2.2 Sasaran Belajar 5
2.3 Pendahuluan 5
2.4 Pelaksanaan Keterampilan Medik 19
2.5 Evaluasi Keterampilan Medik 20

Keterampilan Medik Kedua: *Nasogastric Tube* (NGT) dan Bilas Lambung

2.1 Tugas 24
2.2 Sasaran Belajar 24
2.3 Pendahuluan 24
2.4 Indikasi, Kontraindikasi, dan Komplikasi 26
2.5 Pelaksanaan Keterampilan Medik 27
2.6 Evaluasi Keterampilan Medik 32
2.7 Daftar Pustaka 34

Keterampilan Medik Ketiga: Pemeriksaan Radiologi Gastrointestinal

3.1 Sasaran Belajar 35
3.2 Pendahuluan 35
3.3 Pelaksanaan Keterampilan Medik 35
3.4 Evaluasi Keterampilan Medik 44
3.5 Referensi 45
3.6 Narasumber 45

KETERAMPILAN MEDIK PERTAMA

POKOK BAHASAN	**:**	**Anamnesis & Pemeriksaan Fisik pada Sistem Pencernaan**
SUBPOKOK BAHASAN	**:**	**Anamnesis & Pemeriksaan Fisik pada Sistem Pencernaan**
NARASUMBER	**:**	**dr. Hendri Priyadi M.Kes, M.Pd.Ked, Sp.PD-KGEH**
TANGGAL	**:**	**.....**

1.1 TUGAS

1. Mahasiswa harus membaca dan mempelajari teori membuat anamnesis pada sistem pencernaan.
2. Mahasiswa sebelum melakukan keterampilan medik harus mengikuti demonstrasi dari instruktur.
3. Lakukan anamnesis pada rekan anda dan laporkan pada saat keterampilan medik dilakukan.

1.2 SASARAN BELAJAR

Mahasiswa setelah menyelesaikan Keterampilan Medik Membuat Anamnesis, dapat:

1. Menjelaskan proses anamnesis pada sistem pencernaan
2. Melakukan pembuatan anmnesis pada sistem pencernaan

1.3 PENDAHULUAN

Melakukan anamnesis dan pemeriksaan fisik merupakan salah satu kompetensi yang harus dimiliki oleh seorang dokter umum. Melakukan wawancara dalam anamnesis dan pemeriksaan fisik merupakan hal yang sangat penting karena memberikan informasi tentang status kesehatan, dan berguna untuk membantu menegakan diagnosis suatu penyakit.

ANAMNESIS

Hubungan antara dokter dengan pasien merupakan hal mendasar dari suatu penanganan medis. Satu yang terpenting dalam hubungan dokter dengan pasien ini adalah wawancara medis (anamnesis). Dengan anamnesis yang efektif maka akan mampu mengumpulkan serta mengevaluasi data dengan efisien, memperlihatkan empati dokter terhadap apa yang dirasakan pasien, dan dapat memahami pasien secara individual. Salah satu kepuasan pasien yang mendapatkan pelayanan medis adalah ditangani oleh seorang dokter yang mempunyai kemampuan anamnesis yang baik.

Anamnesis merupakan tahap awal dari rangkaian pemeriksaan pasien, baik secara langsung pada pasien yang bersangkutan atau secara tidak langsung melalui keluarga maupun relasi terdekatnya.

Data yang diperoleh dari anamnesis disebut data subyektif, sedangkan data yang didapat dari pemeriksaan jasmani dan laboratorium disebut data objektif. Kedua data ini

merupakan kumpulan data awal pasien. Setelah data tersebut dianalisis, kita dapat merumuskan masalah-masalah pasien dan dilanjutkan dengan proses pengkajiannya. Kemudian ditetapkan rencana pengelolaan terhadap pasien, yaitu rencana pemeriksaan untuk diagnosis, pengobatan maupun penyuluhannya, dan diikuti dengan pelaksanaan rencana tersebut beserta evaluasi atau tindak lanjutnya.

Tujuan anamnesis adalah untuk mendapatkan informasi menyeluruh dari pasien yang bersangkutan. Berdasarkan informasi tersebut diharapkan dapat menyimpulkan dugaan organ/sistem yang terganggu. Selain itu dengan anamnesis dapat membina hubungan dokter dengan pasien yang profesional dan optimal. Hal ini penting untuk menimbulkan kepercayaan pasien terhadap dokter dan sebaliknya.

Agar terampil melakukan anamnesis, maka seorang dokter perlu memiliki:

1. Kemampuan menerapkan dasar teknik komunikasi
2. Pemahaman pengetahuan mengenai penyakit-penyakit.
3. Struktur/sistimatika anamnesis

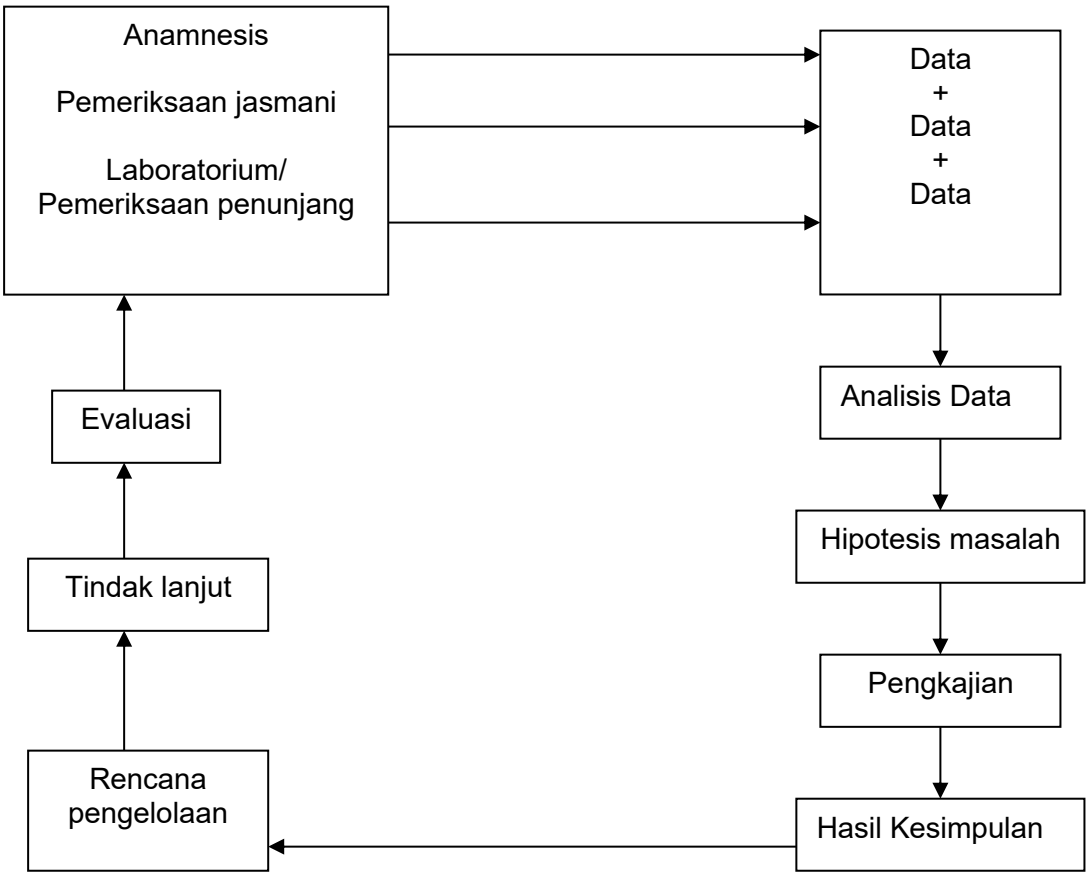

Gambar 1.1: Skema alur kerja dokter

1.4 PELAKSANAAN KETERAMPILAN MEDIK

Mekanisme

Durasi : 3 jam

1. Metode : Pasien simulasi dengan kasus dari skenario di bawah ini:
2. Tujuan : Melakukan anamnesis pada sistem pencernaan
3. Cara Kerja :

Hal penting dalam melakukan anamnesis adalah:

- Menunjukan sikap rasa percaya diri tanpa harus berlebihan.
- Buat pasien merasa santai, bersikap ramah dan bersahabat.
- Sebagai pembuka wawancara dapat dimulai dengan mengucapkan salam, berjabat tangan, memperkenalkan diri dan menerangkan tujuan wawancara.
- Setelah identitas pasien diperoleh mulailah dengan pertanyaan penjajakan dan biarkan pasien bercerita dengan kata-katanya sendiri.
- Tunjukan perhatian dan bersikap empati.
- Dengar dan catat yang penting dan hindari pertanyaan yang bersifat mengarahkan.
- Selain itu perhatikan pula sikap nonverbal dari pasien.

Skenario:

1. Seorang bapak pensiunan TNI berumur 60 tahun datang ke tempat praktek saudara dengan keluhan nyeri perut daerah ulu hati, mual, dan muntah. Bapak tersebut sudah bertahun-tahun sakit sendi lutut, nyeri kalau berjalan. Bapak tersebut selalu memakan obat-obatan untuk mengurangi nyeri sendinya.
2. Seorang wanita, usia 50 tahun, datang ke tempat praktek saudara dengan keluhan perut membesar sejak 5 bulan yang lalu. Keluhan disertai mata kuning, BAK seperti air teh. Dua bulan sebelum berobat pernah dirawat karena riwayat muntah darah.
3. Seorang laki-laki usia 40 tahun datang dengan keluhan ada benjolan di lipat paha sejak 2 bulan yang lalu. Benjolan timbul saat penderita mengangkat beban dan menghilang ketika berbaring. Penderita bekerja sebagai kuli panggul di pasar.

1.5 EVALUASI KETERAMPILAN MEDIK

DAFTAR TILIK ANAMNESIS PADA SISTEM PENCERNAAN

NAMA :
NIM :
TANGGAL :
INSTRUKTUR :

No	ASPEK YANG DINILAI	skoring			Bobot	Nilai
		0	1	2		
I. MEMULAI ANAMNESIS						
A. Membina hubungan awal						
1	Menyapa /memberi salam & memperkenalkan diri				1	
2	Menanyakan identitas pasien				1	
B. Mengidentifikasi alasan konsultasi						
4	Mengajukan pertanyaan alasan permasalahan utama datang berobat				1	
5	Mengkonfirmasi kembali permasalahan				1	
II. MENGGALI/MENGUMPULKAN INFORMASI: KELUHAN UTAMA DAN PERJALANAN PENYAKIT						
6	Membuat daftar pertanyaan yang akan ditanyakan dengan pertanyaan terfokus: 1. Keluhan utama : Bila keluhan utama berupa ”nyeri perut daerah ulu hati ” tentukan pula: ➢ Lokasinya ➢ Durasinya ➢ intensitas 2. Onset/timbul mendadak/berangsur Apa yang terjadi kemudian : ➢ Menetap/periodik ➢ Apa/kapan yang memperparah keluhan ➢ Apa/kapan keluhan dirasa membaik 3. Gejala lain yang menyertai 4. Riwayat penyakit terdahulu ➢ Penyakit; perawatan di RS; operasi; kecelakaan ➢ Alergi ➢ Treatment untuk permasalahan khusus; transfusi darah,imunisasi ➢ Pengobatan yang pernah & sedang didapatkan 5. Riwayat keluarga ➢ Umur dan keadaan kesehatan anggota keluarga (penyakit keturunan) ➢ Genogram 6. Riwayat sosial ➢ Pendidikan & pekerjaan ➢ Status pernikahan ➢ *High-risk behaviour(Drug used,bad habits)*				4 2 2 2 2 2	
7	Menggunakan bahasa yang mudah dimengerti				1	
	TOTAL SKOR				19	

Keterangan

0 = tidak dilakukan
1 = dilakukan tapi tidak sempurna

2 = dilakukan dengan sempurna

Catatan:……
……..

Nilai Akhir:
(Total skor x) x 100%=

Cimahi,.....
Instruktur

(.....)

SUBPOKOK BAHASAN : Pemeriksaan Fisik pada Sistem Pencernaan
NARASUMBER : dr. Apen Afgani , Sp.PD., M.Kes

2.1 TUGAS

1. Mahasiswa harus membaca dan mempelajari teori melakukan pemeriksaan fisik pada sistem pencernaan
2. Mahasiswa sebelum melakukan keterampilan medik harus mengikuti demonstrasi dari instruktur

2.2 SASARAN BELAJAR

Mahasiswa setelah menyelesaikan Keterampilan Medik Pemeriksaan Fisik, dapat:

1. Menjelaskan proses pemeriksaan fisik pada sistem pencernaan
2. Melakukan pemeriksaan fisik pada sistem pencernaan dengan benar

2.3 PENDAHULUAN

PEMERIKSAAN FISIK

Pemeriksaan fisik adalah pemeriksaan tubuh untuk menentukan adanya kelainan dari suatu sistem atau suatu organ bagian tubuh dengan cara melihat (inspeksi), mendengarkan (auskultasi), meraba (palpasi), dan mengetuk (perkusi).

Pemeriksaan fisik umum dilakukan untuk mendapatkan atau mengidentifikasi keadaan umum pasien saat diperiksa, dengan menekankan pada tanda-tanda kehidupan, keadaan sakit, keadaan gizi, dan aktifitas baik dalam keadaan berbaring maupun berjalan.

Tujuan melakukan pemeriksaan fisik secara menyeluruh adalah untuk mencari tanda (*sign*) dari penyakit yang di duga berdasarkan hasil anamnesis. Pemeriksaan fisik mencakup penilaian status mental, keadaan kulit, kelenjar getah bening, kepala, mata, telinga, hidung, mulut dan tenggorok, leher, jantung, paru, abdomen, serta refleks-refleks.

Setelah anamnesis pemeriksaan fisik diawali dengan pemeriksaan objektif tentang-hal-hal yang terukur yaitu tekanan darah, denyut nadi, pernafasan, suhu, dan tingkat kesadaran, dapat pula ditambahkan pemeriksaan tinggi badan, berat badan, dan lingkar kepala.

Pemeriksaan fisik yang baik sangat tergantung dari kerjasama dengan pasien dan ruang pemeriksaan yang memadai. Kondisi ini sangat penting untuk menimbulkan kepercayaan dan profesionalisme selama proses pemeriksaan dan memperoleh informasi yang diharapkan. Walaupun pemeriksaan fisik merupakan suatu proses yang terpisah dari anamnesis, akan tetapi pengamatan sudah dapat dimulai sejak pasien memasuki ruangan.

Seperti halnya anamnesis, pemeriksaan fisik harus dilakukan secara sistematik dan mencari apa yang ingin diperoleh berdasarkan anamnesis. Dan hal yang penting adalah selalu berfikir apa yang harus di lakukan dan mengapa dilakukan.

Pemeriksaan fisik mengikuti suatu aturan yang baku, untuk hampir seluruh sistem pemeriksaan dilakukan berdasarkan tahapan:

1. **Inspeksi**

   Adalah pemeriksan fisik dengan menggunakan indra penglihatan. Dengan melihat maka pemeriksa mendapatkan hasil pemeriksaan antara lain:

   - Kesan umum penderita: kesakitan, postur tubuh, cara berjalan, dan lain-lain
   - Warna dari permukaan tubuh yang dapat dilihat: kulit, sklera, dan lain-lain
   - Bentuk: badan atau bagian tertentu
   - Ukuran: perbandingan antar bagian tubuh atau seluruh tubuh
   - Gerakan: normal atau abnormal pada dinding dada, alat gerak, dan lain-lain

2. **Auskultasi**

   Adalah pemeriksaan fisik dengan menggunakan pendengaran (alat stethoscope) untuk mendengarkan suara yang berasal dari dalam tubuh. Dari pemeriksaan ini dapat terdengar suara-suara secara kualitatif dan kuantitatif yang ditimbulkan oleh jantung, paru-paru, pembuluh darah dan usus.

   Pada stetoskop terdapat bagian yang menempel pada permukaan tubuh penderita, terdiri dari dua sisi permukaan aitu: 1) sisi membrane yang merupakan suatu membrane berdiameter 3,5-4 cm; 2) sisi bel atau “cup” yang berbentuk corong dan berdiameter 3,8 cm. Kedua bagian tersebut dihubungkan oleh “ear pieces” atau “ear plug” oleh suatu pipa lentur yang berdinding tebal.

3. **Palpasi**

   Adalah pemeriksaan fisik dengan indra peraba, menggunakan rasa propioseptif ujung jari dan tangan. Dengan palpasi akan terbentuk gambaran berbagai aspek:

   - Permukaan: halus/kasar, menonjol/datar, keras/lunak, dan lain-lain
   - Getaran/denyutan: denyut nadi, pukulan jantung pada dinding dada, dan lain-lain
   - Keadaan atal dibawah permukaan: batas-batas hepar, adanya massa abnormal di tempat yang tidak seharusnya, dan lain-lain.

4. **Perkusi**

   Adalah pemeriksaan fisik dengan cara mengetuk permukaan badan dengan perantaraan jari tangan. Tujuannya adalah untuk mengetahui keadaan organ-organ di dalam tubuh. Tergantung dari isi jaringan yang ada di bawahnya, maka akan timbul berbagai nada yang dibedakan menjadi lima kualitas suara dasar: pekak, redup, sonor, hipersonor dan timpani.

- Suara pekak dihasilkan oleh massa padat
- Suara redup dihasilkan dari perkusi hati
- Suara sonor dihasilkan oleh perkusi pada paru yang normal
- Suara hipersonor dihasilkan oleh suara paru yang emfisematous
- Suara timpani dihasilkan oleh perkusi gelembung udara pada saluran cerna.

Dalam melakukan pemeriksaan fisik, posisi pemeriksa harus selalu berada di sebelah kanan penderita/yang diperiksa, kecuali bagi dokter kidal. Buatlah penerangan yangbaik. Penerangan alam akan lebih baik dari pada lampu. Selain itu, perlu diupayakan agar temperature ruangan nyaman.

A. Cara melakukan inspeksi

Perhatikan dan catatlah:

- Bentuk tubuh penderita, apakah kurus, atletis atau gemuk
- Perbandingan ukuran kepala dan panjang anggota badan
- Cara berjalan dan gerakan
- Adanya deformitas/kelainan bentuk
- Keadaan kulit, rambut, mukosa mata/mulut, dan kuku secara umum
- Ekspresi wajah: cemas, tertekan, malu, kesakitan, dan lain-lain
- Ciri-ciri lain yang didapatkan

B. Cara melakukan auskultasi

- Gunakan stetoskop dengan pipa pendek (25-30 cm)
- Pasangkan kedua “ear pieces” ke dalam telinga sehingga betul-betul masuk tetapi tidak menekan
- Gunakan bagian bel dari stetoskop untuk memeriksa toraks dan bagian diafragma untuk memeriksa abdomen (bagian cup meneruskan sebagian besar dari suara berfrekuensi rendah, sedangkan bagian membrane menyaring suara berfrekuensi rendah sehinga meneruskan suara berfrekuensi tinggi).

C. Cara melakukan palpasi

- Daerah yang akan diperiksa harus bebas dari gangguan-gangguan yang menutupi
- Yakinkan bahwa tangan pemeriksa tidak dingin untuk menghindari kram bagi yang sensitive
- Cara meraba dapat menggunakan:
  - Jari telunjuk dan ibu jari untuk menentukan besarnya benda
  - Jari ke 2, 3 dan 4 untuk menentukan konsistensi atau garis besar kualitas benda
  - Seluruh telapak tangan untuk merasakan adanya getaran

- Sedikit tekanan dengan ujung atau telapak jari dapat menemukan adanya rasa sakit yang dapat dilihat dari perubahan mimic muka atau mendengarkan keluhan.

D. Cara melakukan perkusi

- Jari tengah dari tangan kiri diletakkan pada permukaan yang akan diperkusi dalam sikap hiperekstensi.
- Tekankan persendian interphalang pada permukaan yang akan diperkusi, dan hindarkan kontak antara permukaan yang diperkusi dengan bagian lain dari tangan kiri tersebut.
- Tempatkan tangan kanan ke dekat daerah yang akan diperkusi dalam posisi menekuk ke atas, jari tengah dalam sikap fleksi, relaks dan siap untuk mengetuk.
- Dalam gerakan yang cepat tapi relaks dari pergelangan tangan, ketuklah jari tengah tangan kiri yang menempel pada bidang yang diperiksa dengan jari tengah kanan.
- Gunakan ujung jari dengan posisi yang sedapat mungkin tegak lurus (kuku harus dipotong pendek).
- Buatlah ketukan seringan mungkin yang dapat menghasilkan suara yang jelas.

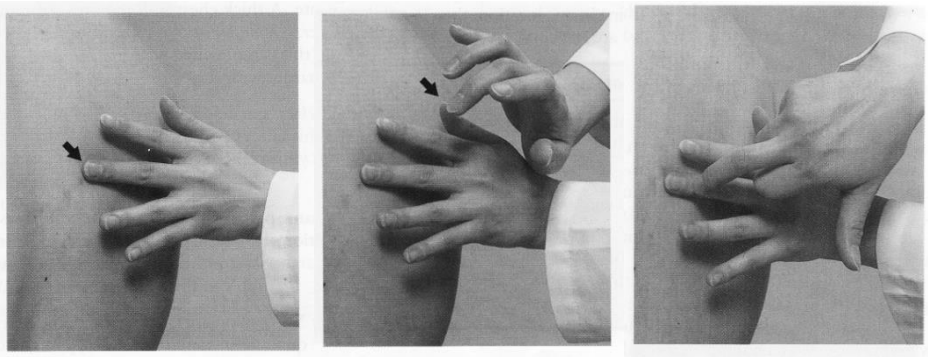

Gambar 2.1: Cara melakukan perkusi

Pemeriksaan fisik:

A. Keadaan umum

Kesadaran :

a. Compos mentis – pasen dalam keadaan sadar penuh
b. Somnolens – mengantuk, memberikan respon rangsang ringan
c. Sopporous / stupor pasen seperti tertidur dan masih ada respons thd rangsang yang kuat
d. Comatous – pasen dalam keadaan tidur dalam dan tidak berespons sama sekali terhadap rangsang

B. Keadaan sakit

a. Sakit ringan

bila penderita masih dapat melakukan aktivitas sehari-hari tanpa bantuan orang lain

b. Sakit sedang

dapat melakukan aktivitas sendiri terbatas, kadang perlu bantuan orang lain

c. Sakit berat

tidak dapat melakukan aktivitas untuk diri sendiri tanpa bantuan orang lain

C. Pemeriksaan lain

a. Tinggi badan
b. Berat badan
c. Bentuk badan
d. keadan gizi
e. Aktivitas
f. Kontak

4. Tanda vital

- Nadi
- Tekanan darah
- Respirasi
- Suhu

5. Pemeriksaan Abdomen

Inspeksi

Hal yang perlu dicari :

1. Simetris
2. Bentuk dan kontur
3. Ukuran
4. Kondisi dinding perut
   a. kelainan kulit
   b. vena
   c. umbilikus
   d. *striae alba*
5. Pergerakan dinding perut

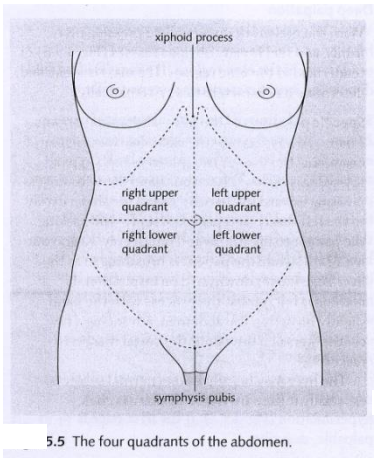

5.5 The four quadrants of the abdomen.

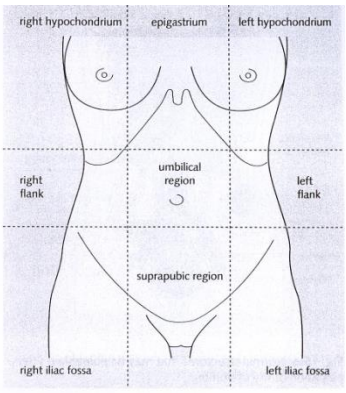

5.4 The regions of the abdomen. It is helpful to be aware of these regions when palpating or presenting physical findings as this helps in the differential diagnosis.

Gambar 2.2 Pemeriksaan Abdomen

Bentuk : - Normal ◊ Datar

- Cembung ◊ Normal (Wanita Hamil)

Massa : Berbenjol

Cairan : Asites (Seperti Perut Kodok)

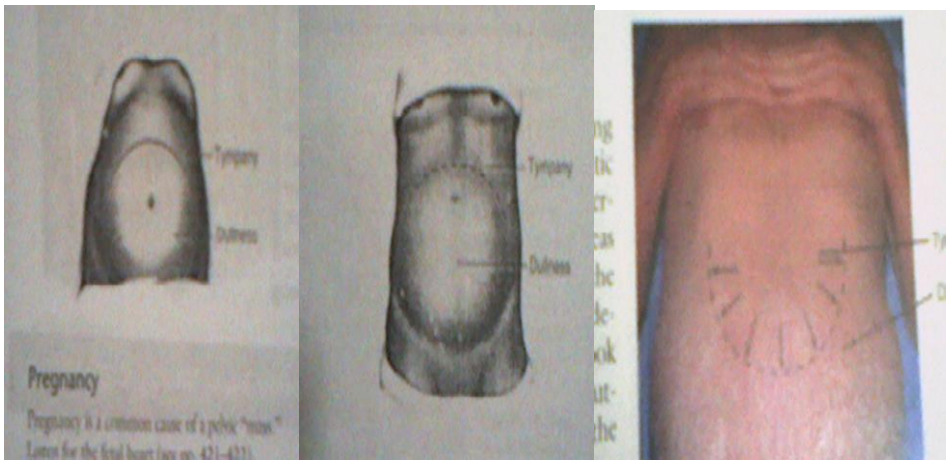

Hamil Massa Asites

Gambar 2.3 Gambar Bentuk Abdomen

Bentuk Khusus

Ileus obstruktif :

- Darm contuur : bentuk usus yg terlihat di dinding abdomen
- Darm steifung : gerakan usus

Hernia : umbilicalis, incisionalis

Keadaan permukaan

- Lipoma
- Venektasi : caput medussae
- Cullen's sign pada pankreatitis akut
- Ikterik

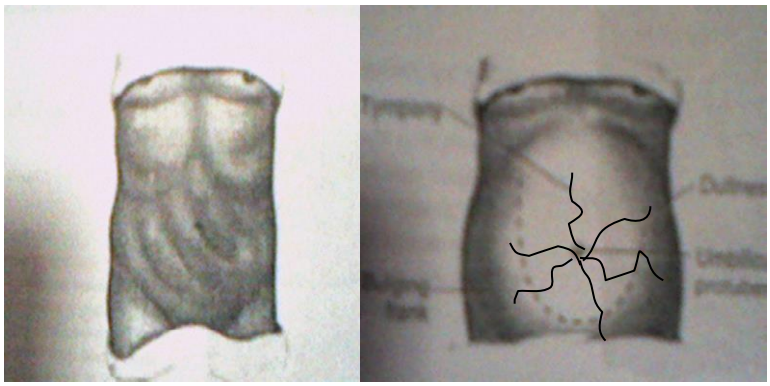

Darm contuur Darm steifung

Gambar 2.4 Bentuk Ileus obstruktif

Auskultasi

Auskultasi dilakukan sebelum palpasi dan perkusi agar tidak mempengaruhi gerakan usus akibat manipulasi.

Auskultasi pada abdomen bertujuan untuk mendengarkan :

1. Suara peristaltik

   Bising usus : - normal 5 – 34 / menit

   - meningkat - hiperperistaltik (borborygmi)
   - ileus obtruktif
   - ileus paralitik - hipokalemia

2. Suara pembuluh darah

   Bruit – bising pembuluh darah

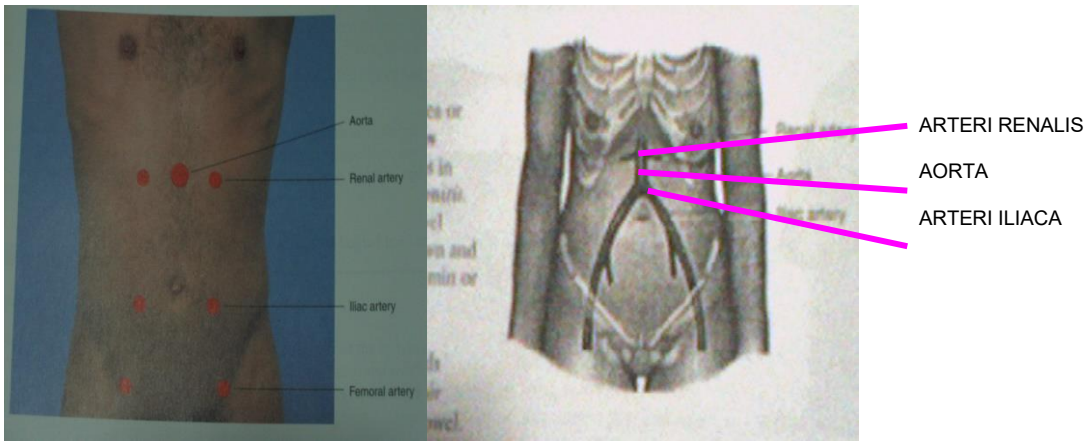

Gambar 2.5 Suara Pembuluh Darah

Palpasi

Palpasi dilakukan untuk menentukan ada tidaknya kelainan dalam rongga abdomen. Perlu sekali diperhatikan ada tidaknya nyeri atau rasa tidak enak pada daerah abdomen.

Palpasi superfisial : palpasi awal untuk orientasi sekaligus memperkenalkan prosedur palpasi pada pasien

Palpasi dalam : digunakan untuk identifikasi kelainan/nyeri yang tidak didapatkan pada palpasi superfisial dan untuk menegaskan kelainan yang didapat pada palpasi superfisial

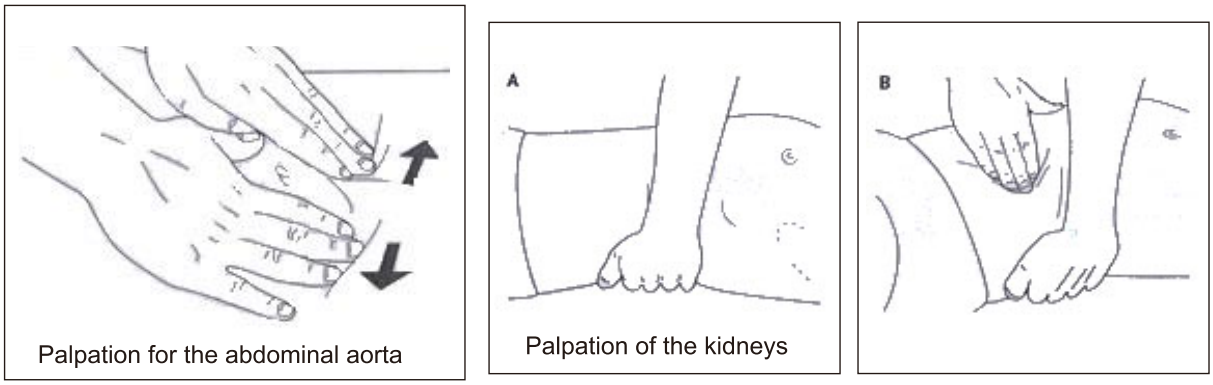

Gambar 2.6 Palpasi

Dinding Abdomen

- Normal : Lembut
- Tegang : - Posisi Tidur
- Kelainan : - Pleuritis Akut (1)
  - Salpingitis Akut (2)
  - Cholecystitis (3)
  - Pankreatitis (4)
  - Appendicitis (5)
  - Diverticulitis (6)

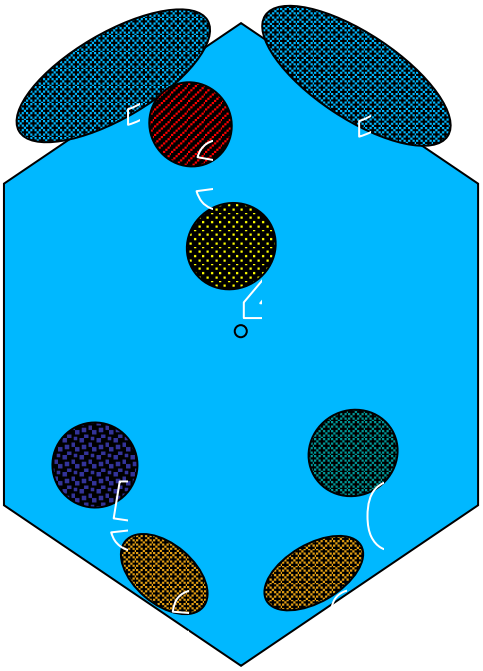

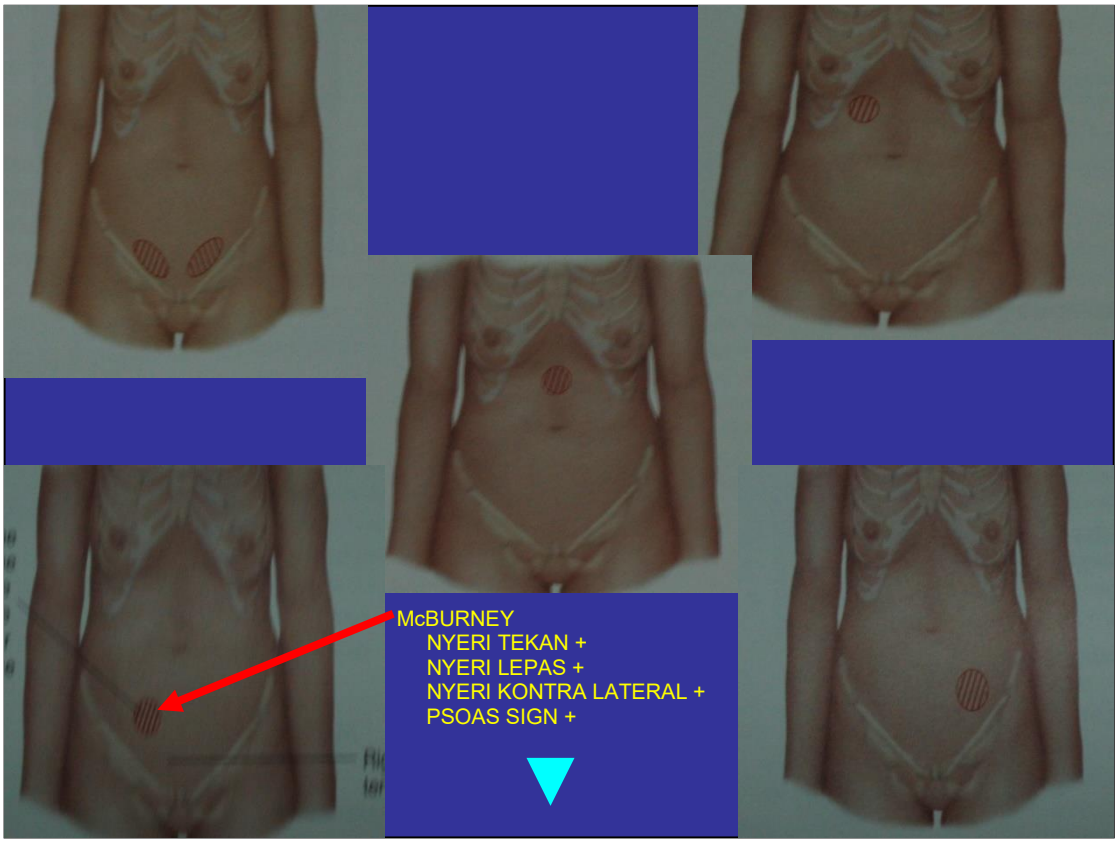

Gambar 2.7 Dinding Abdomen

Pemeriksaan Hati

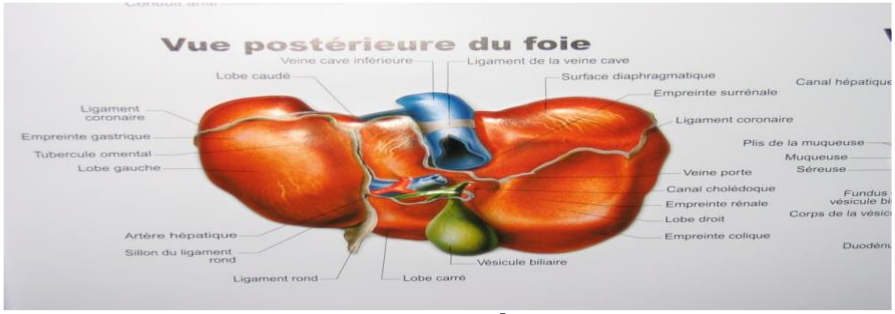

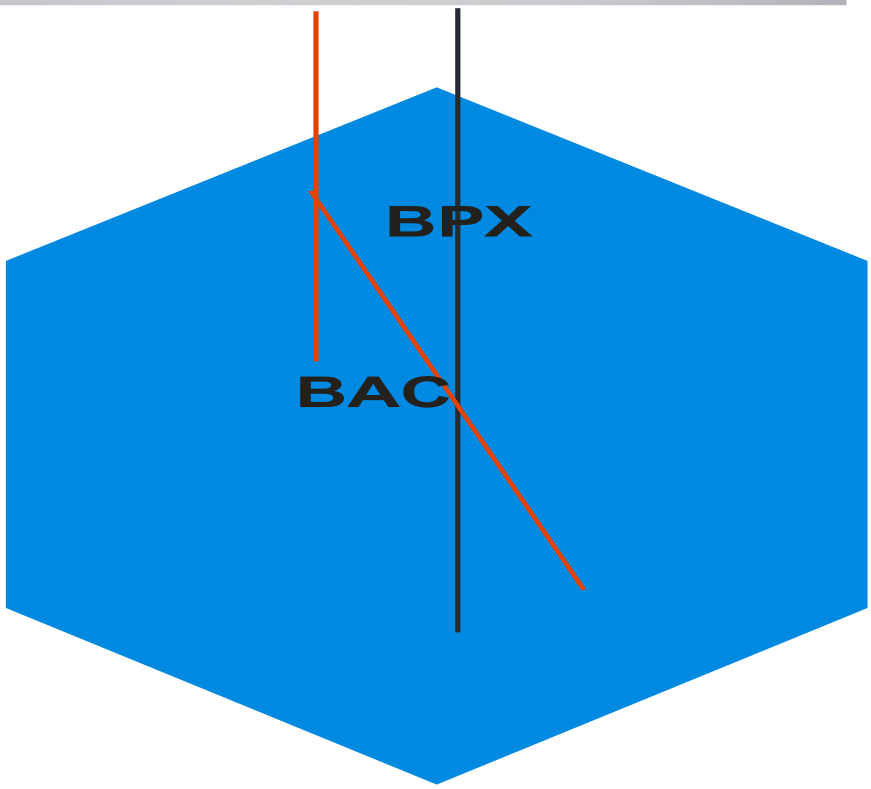



Gambar 2.8 Pemeriksaan Hati

Normal Tak Teraba

Teraba : - Besar .....Cm Bac.....Cm Bpx

- Konsistensi
  - Normal Kenyal
    - Lunak – Hepatitis
    - Keras – Sirosis, Hepatoma
    - Fluktuasi – Abses
  - Tepi - Normal Tajam
    - Tumpul – Bendungan
  - Permukaan
    - Normal – Rata
    - Berbenjol – Sirosis, Hepatoma
- Nyeri Tekan
    - Normal Tidak Nyeri Tekan
    - + Pd Hepatitis, Abses
      (Ludwig's Sign)

Pemeriksaan Limpa

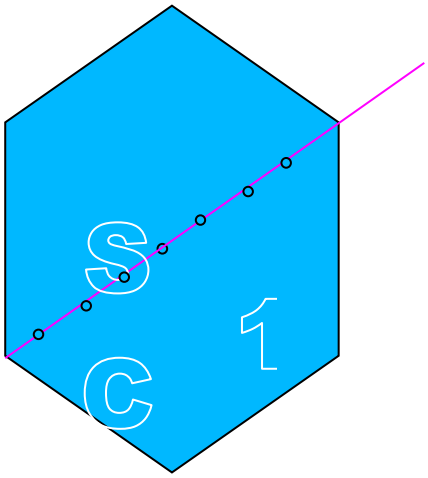

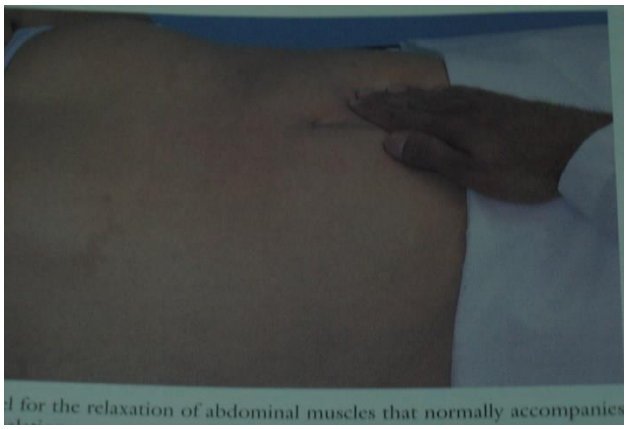

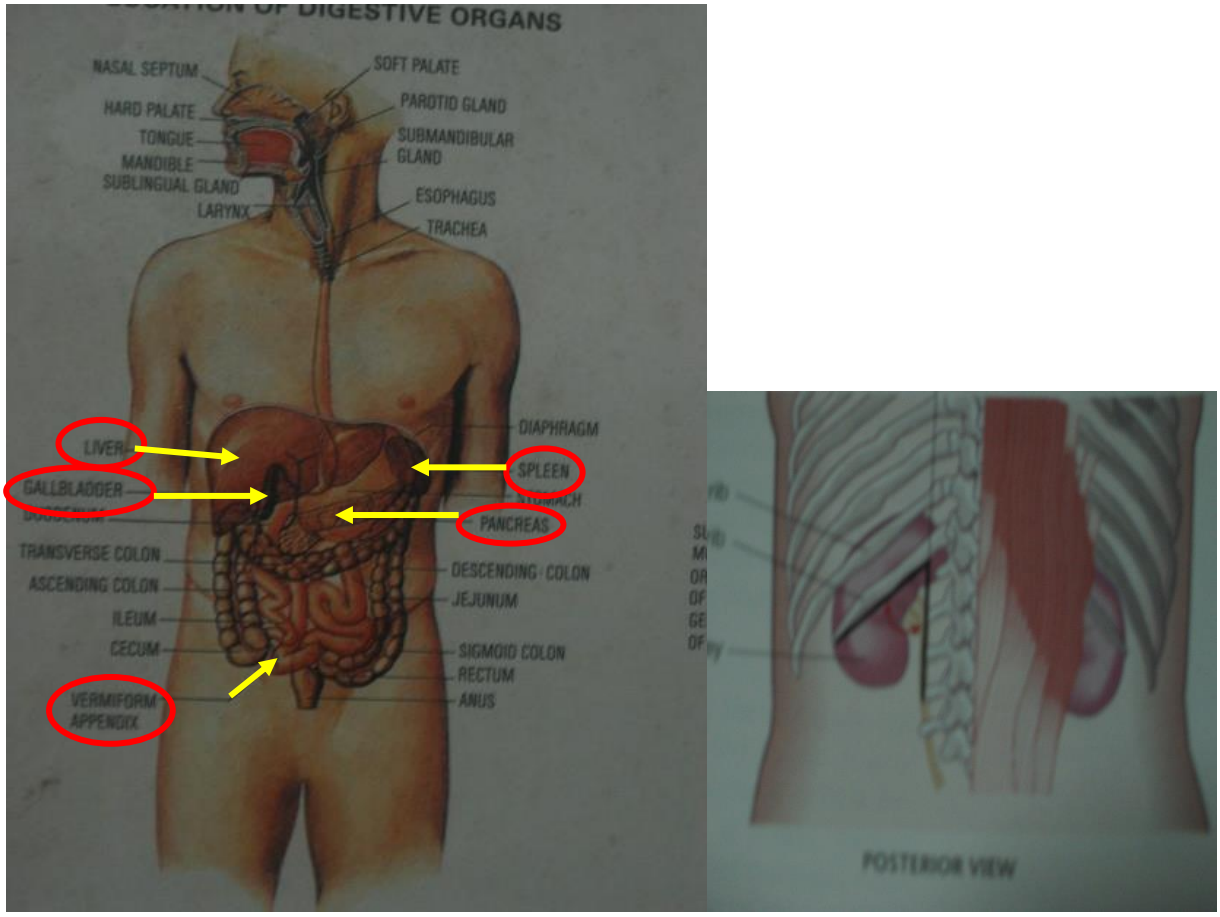



Gambar 2.9 Pemeriksaan Limpa

Teraba Schufner .....
Incisura Teraba / Tidak
Tidak Teraba (Ruang Traube)

Perkusi

Tujuan perkusi abdomen:

1. Konfirmasi pembesaran hati dan limpa
2. menentukan ada tidaknya nyeri ketok
3. diagnosis adanya cairan atau massa padat

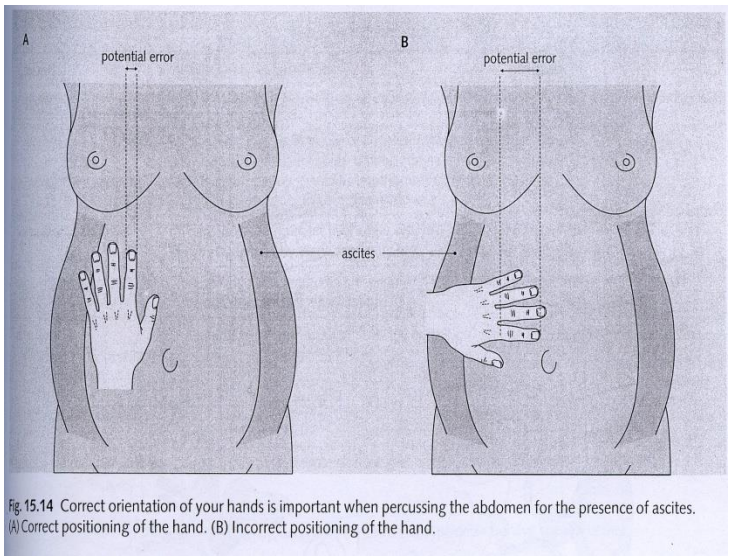

Fig. 15.14 Correct orientation of your hands is important when percussing the abdomen for the presence of ascites. (A) Correct positioning of the hand. (B) Incorrect positioning of the hand.

Gambar 2.10 Perkusi

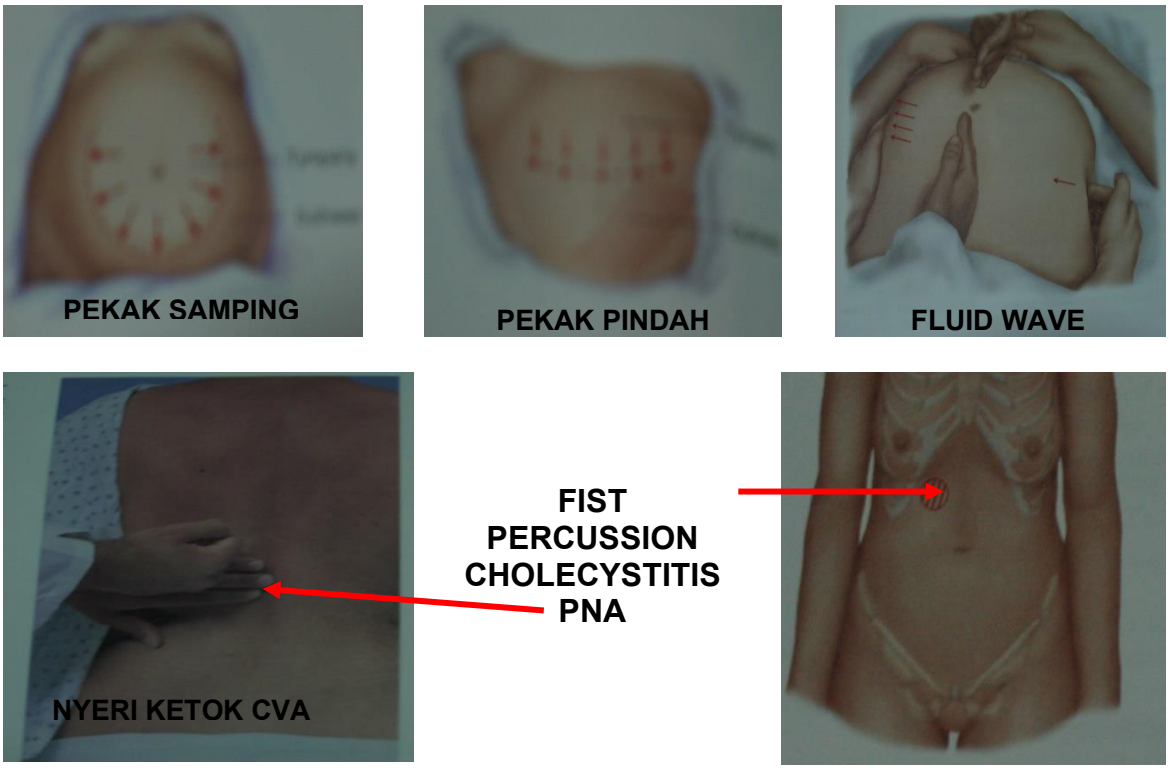

Gambar 2.11 Pemeriksaan Perkusi pada Asites

2.4 PELAKSANAAN KETERAMPILAN MEDIK

Mekanisme

Durasi : 3 jam

1. Metode : Menggunakan pasien simulasi

2.Tujuan : a. Melakukan pemeriksaan fisik pada sistem pencernaan
b. Membuat status pasien pada sistem pencernaan

3. Cara Kerja:

Prinsip dasar pemeriksaan fisik:

1. Pemeriksa berdiri di kanan tempat tidur
2. Gunakan penerangan sinar matahari atau sinar lampu yang terang
3. Periksa dari ujung rambut sampai telapak kaki pada sistem pencernaan terutama pada organ-organ pencernaan
4. Gunakan panca indra dengan baik dan teliti
5. Gunakan alat bantu periksa yang memenuhi syarat
6. Cari tanda (*sign*) dari penyakit yang diduga

2.5 EVALUASI KETERAMPILAN MEDIK

NAMA :
NIM :
TANGGAL :
INSTRUKTUR :

No	ASPEK YANG DINILAI	Skoring			Bobot	Nilai
		0	1	2		
1	Pemeriksa menempatkan diri di sebelah kanan tempat periksa dan menjelaskan pemeriksaan yang akan dilakukan				1	
2	Memberikan instruksi penderita untuk berbaring dan membuka baju				1	
A	**INSPEKSI**					
3	Memperhatikan keadaan umum penderita dari ujung rambut sampai ujung kaki Inspeksi Abdomen : a. Bentuk (datar, umbilicus menjorok ke dalam, cembung pada wanita hamil) b. Permukaan abdomen (*scars, striae, dilated veins, rash, spider naevi,* & lesi) c. Topographical anatomy(Hati,limpa)				4	
B	**AUSKULTASI**					
4	Mempersiapkan stetoskop dengan membuka corong yang sesuai				1	
5	Memasang ear plug pada telinga				1	
6	Mendengarkan suara di 4 kuadran selama 2-3 detik pada suatu tempat sebelum berpindah tempat Auskultasi Abdomen : a. Bowel sounds (Bising usus) I. Normal (5 – 34 kali per menit) II. Abnormal : meningkat, menurun atau tidak ada sama sekali b. Bruits (pada aorta abdominalis)				3	
C	**PALPASI**					
7	Palpasi abdomen: a. Nyeri, tegang, Rebound phenomena/defance musculaire b. Succussion splash c. Organomegaly:hepatomegali,splenomegali (kaki kanan pasien ditekuk, ketika palpasi organ pasien diminta menarik dan menghembuskan nafas) d. Massa: ada atau tidak e. Pembesaran vesica urinaria (dari umbilikus ke supra pubis) f. Fluid wave (cairan yang berpindah) g. Hernia (pasien diminta berdiri sambil mengedan)				4	
D	**PERKUSI**					
8	Menekan interphalang jari ketiga tangan kanan ke permukaan yang diperiksa tanpa ada bagian tangan lain menekan permukaan tersebut				1	
9	Mengetuk dengan jari tengah tangan kanan				1	
10	Jari tengah tangan kanan tegak lurus dengan jari tengah tangan kiri				1	

No	ASPEK YANG DINILAI	Skoring			Bobot	Nilai
		0	1	2		
11	Sikap tangan kanan rileks, gerakan pada pergelangan tangan. Suara yang dihasilkan benar, sesuai dengan daerah yang diperkusi				1	
	Perkusi Abdomen : a. Tympany b. *Shifting dullness* (pekak pindah), menentukan ada tidaknya nyeri ketok, diagnosis adanya cairan atau massa padat c. *Organ size*: konfirmasi pembesaran hati dan limpa d. Pembesaran vesica urinaria				4	
	TOTAL SKOR				**23**	

Keterangan :
0 = Tidak dilakukan
1 = Dilakukan tapi tidak sempurna
2 = Dilakukan dengan sempurna

Nilai Akhir:
(Total skor x) x 100%= ……

Cimahi,.....
Instruktur

Catatan:……
……..

(.....)

SKENARIO

Seorang Laki laki 45 tahun datang dengan keluhan perut besar sejak 2 bulan SMRS pasien mengeluh perutnya makin lama makin membesar sehingga celana yang dipakai selama ini terasa menjadi semakin sempit. Keluhan disertai perut terasa penuh, kembung, dan lekas kenyang bila diisi makanan. Pasien juga merasakan menurun nafsu makannya, minum bisa sedikit-sedikit. Tidak ada keluhan muntah. Tidak ada panas badan. Ada bengkak kedua tungkai. Tidak ada bengkak kedua kelopak mata yang timbul di pagi hari dan menghilang di sore hari. Mata diketahui menjadi bertambah kuning disertai BAK berwarna seperti teh pekat. BAB dirasakan menjadi jarang, namun masih bisa buang angin. Tidak ada BAB hitam atau muntah hitam seperti kopi. Penderita merasakan ada pembesaran pada buah dada, disertai penurunan libido. Penderita juga mengeluhkan adanya benjolan pada pusar tanpa disertai adanya benjolan lain.

EVALUASI KETERAMPILAN MEDIK

DAFTAR TILIK PEMERIKSAAN FISIK PADA SIROSIS

NAMA :
NIM :
TANGGAL :
INSTRUKTUR :

No	ASPEK YANG DINILAI	Skoring			Bobot	Nilai
		0	1	2		
1	Pemeriksa menempatkan diri di sebelah kanan tempat periksa dan menjelaskan pemeriksaan yang akan dilakukan				1	
2	Memberikan instruksi penderita untuk berbaring dan membuka baju				1	
A	**STATUS GENERALIS**					
3	Keadaan umum: Komposmentis, sakit sedang					
4	Tanda Vital: T: 100/60 mm Hg, N: 80x/mnt, R: 20x/mnt, S: 36,5^{o}C					
5	Kepala: Mata: Konjungtiva: anemis -/-, sklera ikterik +/+					
6	Lidah: frenulum linguae ikterik (+)					
7	Leher: JVP tidak meningkat					
8	Thoraks: INSPEKSI: Bentuk dan gerak simetris, Spider naevi (+), gynecomasti (+) PALPASI: Sela iga, VF: dalam batas normal PERKUSI: Sonor, Batas-batas jantung: dalam batas normal AUSKULTASI: VBS ki = ka, katup-katup jantung: dalam batas normal					
B	**PEMERIKSAAN ABDOMEN**					
I	**INSPEKSI**					
9	Memperhatikan keadaan umum penderita dari ujung rambut sampai ujung kaki Inspeksi Abdomen : a. Bentuk (cembung, umbilicus menjorok ke dalam,) b. Permukaan abdomen (*scars, striae, dilated veins, rash, spider naevi,* & lesi, caput medusa, venektasi, hernia umbilikalis) c. Topographical anatomy(Hati,limpa)				4	
II	**AUSKULTASI: BU (+)**					
III	**PALPASI**					
10	Melakukan palpasi organ hepar dengan benar: (Sulit dinilai) a. Batas: b. Tepi c. Konsistensi d. Permukaan e. Nyeri tekan				4	
IV	**PERKUSI**					
11	Melakukan perkusi organ hepar dengan benar: a. Menekan interphalang jari ketiga tangan kanan ke permukaan yang diperiksa tanpa ada bagian tangan lain yang menekan permukaan tersebut b. Mengetuk dengan jari tengah kanan tegak lurus dengan jari tengah tangan kiri dan sikap tangan kanan rileks. Suara yang dihasilkan benar sesuai dengan daerah yang diperkusi dimana tepi bawah hepar dullness				2	

No	ASPEK YANG DINILAI	Skoring			Bobot	Nilai
		0	1	2		
	c. *Shifting dullness* (pekak pindah), menentukan ada tidaknya nyeri ketok, diagnosis adanya cairan atau massa padat e. *Organ size*: konfirmasi pembesaran hati dan limpa					
12	Ekstermitas: Liver nail, palmar eritem Flaping tremor Edema tungkai Rambut Ketiak dan Kemaluan Testis atrofi				4	
	TOTAL SKOR				**21**	

Keterangan

0 = tidak dilakukan
1 = dilakukan tapi tidak sempurna

2 = dilakukan dengan sempurna

Catatan:……
……..

Nilai Akhir:
(Total skor x) x 100%= ……

Cimahi,.....
Instruktur

(.....)

KETERAMPILAN MEDIK KEDUA
POKOK BAHASAN : *Nasogastric Tube* (NGT) dan Bilas Lambung
SUBPOKOK BAHASAN : Pemasangan NGT dan Tindakan Bilas Lambung
NARASUMBER : Dr.Asti Kristianti, dr., Sp.T.H.T.B.K.L, M.Kes

2.1 TUGAS

1. Sebutkan alat dan bahan yang diperlukan untuk pemasangan *nasogastric tube (NGT*)!
2. Sebutkan Indikasi, kontraindikasi, dan komplikasi pemasangan NGT!
3. Jelaskan langkah – langkah pemasangan NGT!
4. Apakah tujuan dilakukan bilas lambung?
5. Apakah indikasi, kontraindikasi, dan komplikasi dilakukan bilas lambung?
6. Jelaskan langkah-langkah tindakan bilas lambung!

2.2 SASARAN BELAJAR

Setelah mengikuti keterampilan medik ini mahasiswa mampu:

1. Mendemonstrasikan tindakan pemasangan NGT dan tindakan bilas lambung.
2. Melakukan simulasi pada tindakan pemasangan NGT dan tindakan bilas lambung.
3. Mendeskripsikan tindakan pemasangan NGT dan tindakan bilas lambung dengan benar.
4. Merencanakan tindakan sesuai dengan indikasi/kontraindikasi tindakan pemasangan NGT dan tindakan bilas lambung.
5. Melakukan tindakan pemasangan NGT dan tindakan bilas lambung.

2.3 PENDAHULUAN

2.3.1 Pemasangan pipa nasogastrik (*Nasogastrik tube*/NGT)

Pemasangan pipa nasogastrik (*nasogastrik tube*/NGT) adalah tindakan memasukan pipa panjang yang terbuat dari plastik atau silikon melalui hidung, esofagus, sampai ke lambung dengan indikasi tertentu.

Ada dua tipe NGT berdasarkan lama pemakaiannya:

1. NGT jenis PVC (plastik atau karet)
   Digunakan 7-10 hari. Biasanya untuk aspirasi isi lambung
2. NGT jenis Polyurethane (silikon)
   Dapat digunakan untuk 6-8 minggu

Ukuran NGT pada dewasa biasanya antara 16-18 Fr, anak 12-14 Fr, dan bayi ukuran 6 Fr (sebaiknya menyiapkan beberapa ukuran saat pemasangan terutama

pada kondisi ada tumor di daerah yang akan dilewati NGT). Macam-macam NGT dapat dilihat pada Gambar 2.1.



Gambar 2.1 Macam-macam NGT

2.3.2 Tindakan Bilas Lambung (*Gastric Lavage*)

Tindakan bilas lambung (*gastric lavage*) adalah prosedur membersihkan dan mengeluarkan isi lambung dengan cara memasukkan dan mengeluarkan air ke dan dari lambung melalui pipa nasogastrik/*nasogastric tube* (NGT) atau pipa orogastrik. Tindakan bilas lambung sering dilakukan untuk mengeluarkan racun atau overdosis obat. Tindakan dapat dilakukan pada pasien sadar atau dalam anestesi umum. Tindakan bilas lambung idealnya dilakukan sebelum 1 jam setelah masuknya zat ke dalam lambung dan paling lambat 4 jam setelah obat/zat tertelan.

Tujuan dilakukannya bilas lambung adalah:

1. Pengeluaran segera zat yang tertelan sehingga menurunkan absorbsi sistemik
2. Untuk mengosongkan lambung sebelum tindakan endoskopi
3. Untuk mendiagnosis perdarahan lambung dan menghentikan perdarahan lambung

The American Academy of Toxicology (AACT) dan *European Association of Poison Centres and Clinical Toxicologists* (EAPCCT) merekomendasikan untuk tidak menggunakan bilas lambung sebagai penanganan rutin pada kasus keracunan dan pada kasus yang jarang dan selektif sebaiknya dilakukan oleh petugas terlatih dan ahli.

Untuk beberapa kasus keracunan yang sudah ada antidotumnya sebaiknya memilih pemberian antidotum yang tidak invasif, contohnya arang aktif (*activated*

charcoal) yang efektif menyerap beberapa jenis racun, naloxon untuk overdosis opioid, dan asetil sistein untuk toksisitas acetaminofen.

2.4 Indikasi, Kontraindikasi, dan Komplikasi

2.4.1 Pemasangan NGT

A. Indikasi

1. Pemberian *feeding* (makanan atau minuman)
2. Pemberian obat
3. Bila ada tanda-tanda obstruksi pada saluran pencernaan/akut abdomen
4. Cuci lambung

B. Kontraindikasi

1. Fraktur basis kranii
2. Kelainan maksilofasial
3. Unstable cervical spinal injuries
4. Sumbatan/laserasi di daerah cavum nasi/faring/esofagus
5. Atresia khoana
6. Fistula trakheoesofageal
7. Kelainan di esofagus (tumor, striktur, fistula)
8. Tumor orofaring atau akan dilakukan pembedahan di daerah orofaring
9. Post laringektomi
10. Perdarahan aktif di esophagus

C. Komplikasi

1. Laserasi cavum nasi
2. Epistaksis
3. Fistula trakheoesofagel
4. Aspirasi pneumonia

2.4.2 Tindakan Bilas Lambung

A. Indikasi

1. Pasien yang menelan racun
2. Membersihkan lambung sebelum dan sesudah endoskopi pada pasien yang muntah darah
3. Mengambil sampel asam lambung untuk pemeriksaan
4. Menghilangkan distensi lambung pada pasien obstruksi intestinal

B. Kontraindikasi

1. Pasien yang tidak ada refleks muntah (misal pada pasien dengan kesadaran menurun tanpa pemasangan pipa endotrakeal/ETT)
2. Menelan zat korosif (asam atau basa kuat)
3. Menelan hidrokarbon dengan potensi tinggi aspirasi
4. Pasien dengan risiko perdarahan atau perforasi gastrointestinal (pasien dengan terapi koagulopati atau setelah operasi)

C. Komplikasi

1. Aspirasi pneumonia
2. Laryngospasme
3. Hipoksia dan hiperkapnia
4. Bradikardia
5. Perlukaan faring, esofagus, dan gaster

2.5 PELAKSANAAN KETERAMPILAN MEDIK

2.5.1 Pemasangan NGT

1. Metode: Menggunakan manekin
2. Alat dan bahan yang diperlukan: (Gambar 2.2)
    a. NGT berbagai ukuran
    b. Spuit/*disposible syringe* 10 cc dan 60 cc
    c. Stetoskop
    d. Sarung tangan
    e. Kasa steril
    f. Jelly pelumas
    g. Plester
    h. Gunting
    i. Nierbeken
    j. Klem
    k. Xylocain 10% (pada pasien untuk tindakan bilas lambung/tanpa disfagia)



Gambar 2.2 Peralatan tindakan pemasangan NGT

3. Teknik pemasangan NGT:
    1) Posisi pasien/manekin duduk dengan ditopang bantal atau tidur terlentang dengan memakai bantal (posisi fowler/45^0 atau semifowler/90^0).
    2) Persiapkan alat-alat dan bahan yang diperlukan untuk pemasangan NGT dan tempat sekitar pasien harus bersih.
    3) Cuci tangan dan memakai sarung tangan.
    4) Periksa keadaan hidung dan bersihkan kedua lubang hidung atau minta pasien mengeluarkan ingus bila memungkinkan.
    5) NGT dikeluarkan dari bungkusnya, kemudian diukur panjang NGT yang akan dimasukkan mulai dari hidung, melewati daun telinga lalu ke prosesus xiphoideus sternum, tandai dengan klem. (Gambar 2.3)

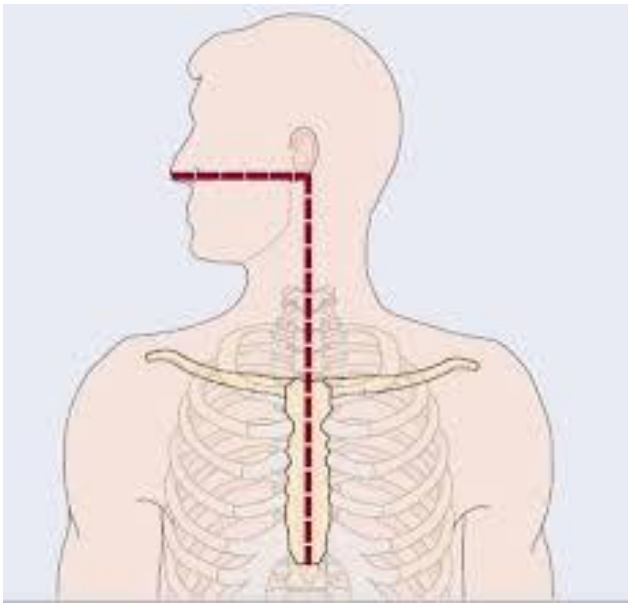

Gambar 2.3 Pengukuran panjang NGT

6) Ujung NGT dilumuri dengan jelly pelumas sekitar 10 cm.
7) Pada pasien yang tidak ada gangguan menelan, berikan anestesi topikal dengan xylocain 10% pada dinding faring posterior.
8) Posisi kepala pasien diatur pada posisi fleksi, lalu ujung NGT dimasukkan melalui nares anterior sampai ke faring yang ditandai tahanan, minta pasien untuk menelan. Apabila pasien tidak dapat menelan, lakukan manuver ”chin tuck” yaitu menempelkan dagu ke dada untuk membantu NGT melewati daerah faring
9) Apabila ketika memasukkan NGT ada tahanan kembali, tarik sedikit NGT lalu dorong kembali. Apabila pasien mulai batuk-batuk, tarik NGT dan tunggu sampai batuk reda. Sebelum melanjutkan tindakan, periksa apakah ujung selang masuk ke kavum oris.
10) NGT dimasukkan sampai batas yang telah ditentukan.
11) Pastikan NGT masuk ke dalam lambung dengan memasukkan udara ke dalam ujung selang NGT dengan spuit 10 cc sambil diauskultasi adanya suara udara di regio lambung melalui stetoskop.
12) Fiksasi NGT dengan plester di bawah hidung dan pipi.
13) Posisikan pasien 30^0 atau lebih sebelum memasukkan cairan ke dalam selang NGT.
14) Masukkan alat-alat bekas pakai ke dalam nierbeken.
15) Membuka sarung tangan dan mencuci tangan.

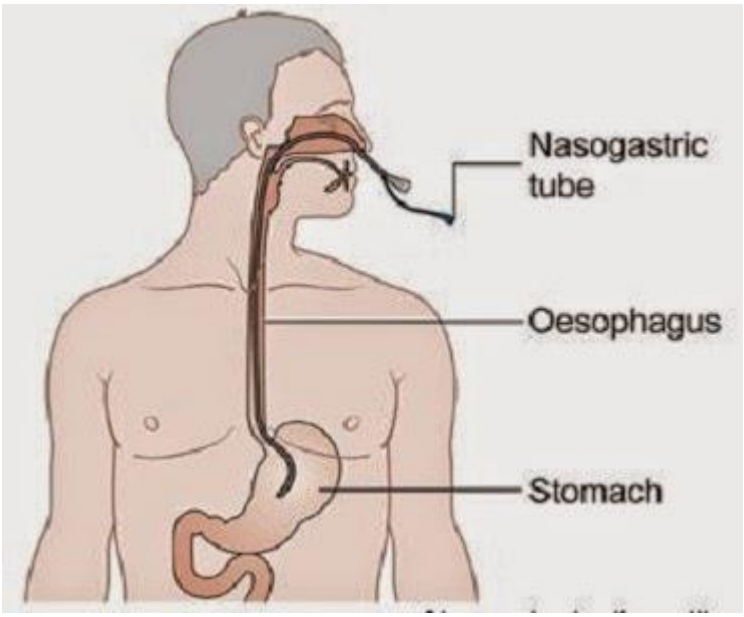

Gambar 2.4 Pemasangan NGT

2.5.2 Tindakan Bilas Lambung

1. Metode: menggunakan manekin yang sudah terpasang NGT
2. Alat dan bahan yang diperlukan:
    a. Ember/baskom
    b. Spuit 60 cc
    c. NaCl 0,9% hangat
3. Teknik pelaksanaan tindakan bilas lambung:
    a. Posisi pasien pada lateral decubitus (miring satu sisi) dan Trendelenburg (kepala sedikit lebih rendah dari badan).
    b. Masukkan 200-500 cc cairan NaCl 0,9% dengan spuit 60 cc dengan memberikan dorongan pada spuit atau dengan meninggikan 30 derajat ujung spuit supaya cairan mengalir sendiri (Gambar 2.5).
    c. Tarik kembali cairan dari lambung, tampung pada ember/baskom
    d. Lakukan berulang kali sampai cairan yang keluar bersih, jernih, dan tidak berbau.
    e. Perhatikan jenis dan bau cairan.
    f. Bila diperlukan untuk pemeriksaan, masukkan ke dalam wadah spesimen dan diberi label.
    g. Setelah selesai, NGT dicabut kembali atau disesuaikan dengan pengobatan.



Gambar 2.5 Tindakan bilas lambung

2.6 EVALUASI KETERAMPILAN MEDIK

DAFTAR TILIK PEMASANGAN NGT

NAMA :
NIM :
TANGGAL :
INSTRUKTUR :

N0	ASPEK YANG DINILAI	Skoring			Bobot	Nilai
		0	1	2		
I	**PERSIAPAN ALAT**					
1	Alat dan bahan yang harus dipersiapkan untuk pemasangan NGT adalah: selang nasogastrik yang steril, spuit 10 cc dan 60 cc, plester, gunting, stetoskop, jelly pelumas, nierbeken, sarung tangan, dan klem.				**1**	
II	**PERSIAPAN PASIEN**					
2	Memberi salam & memperkenalkan diri				1	
3	Menjelaskan indikasi, teknik, komplikasi tindakan pemasangan NGT (*informed consent*) pada pasien atau orang tua				1	
III	**PERSIAPAN PENOLONG**					
4	Mencuci tangan				1	
5	Menggunakan sarung tangan steril				1	
IV	**PELAKSANAAN**					
6	Menempatkan pasien pada posisi *fowler* atau *semi fowler*				2	
7	Memeriksa dan membersihkan lubang hidung pasien				2	
8	Menentukan ukuran panjang yang tepat untuk insersi NGT				2	
9	Mengukur panjang NGT dari hidung belok ke aurikula sampai ke processus xiphoideus, tandai dengan klem				2	
10	Melumasi ujung insersi NGT sekitar 10 cm dengan jeli				2	
11	Mengatur posisi kepala pada posisi fleksi lalu memasukkan selang NGT melalui nares anterior sampai faring dan meminta pasien untuk menelan				2	
12	Melanjutkan memasukkan tube sampai batas yang ditandai				2	
13	Memastkan NGT masuk ke dalam lambung dengan cara memasukkan 10 cc udara melalui selang NGT sambil diauskultasi adanya suara udara dengan stetoskop di daerah regio lambung				2	
14	Memfiksasi selang NGT dengan plester dibawah hidung dan pipi.				2	
15	Membereskan alat-alat bekas pakai ke dalam nierbeken				2	
16	Mencuci tangan dan melepas sarung tangan				1	
V	**PENUTUP**					
18	Memberitahu pasien bahwa tindakan telah selesai				1	
TOTAL SKOR					**27**	

Keterangan

0 = tidak dilakukan
1 = dilakukan tapi tidak sempurna
2 = dilakukan dengan sempurna

Nilai Akhir:
(Total skor x) x 100%= ……

Cimahi,.....
Instruktur

Catatan:……
……..

(.....)

DAFTAR TILIK TINDAKAN BILAS LAMBUNG

NAMA :
NIM :
TANGGAL :
INSTRUKTUR :

N0	ASPEK YANG DINILAI	Skoring			Bobot	Nilai
		0	1	2		
I	**PERSIAPAN ALAT**					
1	Alat dan bahan yang harus dipersiapkan untuk tindakan bilas lambung adalah: spuit 60 cc, NaCl 0,9% hangat, dan ember/baskom.				**1**	
II	**PERSIAPAN PASIEN**					
2	Memberi salam & memperkenalkan diri				1	
3	Menjelaskan indikasi, teknik, komplikasi tindakan bilas lambung (*informed consent*) pada pasien atau orang tua				1	
III	**PERSIAPAN PENOLONG**					
4	Mencuci tangan				1	
5	Menggunakan sarung tangan steril				1	
IV	**PELAKSANAAN**					
6	Menempatkan pasien yang sudah terpasang NGT pada posisi lateral dekubitus dan *Trendelenberg*				2	
7	Masukkan 200-500 cc cairan NaCl 0,9% dengan memberikan dorongan pada spuit atau dengan meninggikan 30 derajat ujung spuit supaya cairan mengalir sendiri.				2	
8	Tarik kembali cairan dari lambung, tampung pada ember/baskom				2	
9	Lakukan berulang kali sampai cairan yang keluar bersih, jernih, dan tidak berbau.				2	
10	Perhatikan jenis dan bau cairan.				2	
11	Bila diperlukan untuk pemeriksaan, masukkan ke dalam wadah spesimen dan diberi label.				2	
12	Setelah selesai, NGT dicabut kembali atau disesuaikan dengan pengobatan.				2	
13	Membereskan alat-alat bekas pakai ke dalam nierbeken				2	
14	Mencuci tangan dan melepas sarung tangan				1	
V	**PENUTUP**					
15	Memberitahu pasien bahwa tindakan telah selesai				1	
TOTAL SKOR					**23**	

Keterangan

0 = tidak dilakukan
1 = dilakukan tapi tidak sempurna
2 = dilakukan dengan sempurna

Catatan:……
……..

Nilai Akhir:
(Total skor x) x 100%= ……

Cimahi,.....
Instruktur

(.....)

2.7 DAFTAR PUSTAKA

1. Constantini L. (2022). What is it and how it is done. Osmosis. Elsevier.
2. Standar Operasional Prosedur Bilas Lambung RSUD Dr. Muhammad Zein Painan. (2014)
3. B. E. Benson, K. Hoppu, W. G. Troutman, R. Bedry, A. Erdman, J.Höjer, B. Mégarbane, R. Thanacoody, E. M. Caravati (2013). Position paper update: Gastric lavage for gastrointestinal decontamination, Clinical Toxicology, 51:3, 140-146, DOI: 10.3109/15563650.2013.770154
4. Kliegman, R. (2020). Nelson textbook of pediatrics. Elsevier. Fowler, G. C. (2020). Pfenninger & Fowler's procedures for primary care. Elsevier.
5. McGraw-Hill. (2018). Harrison’s principles of internal medicine.
6. Silvestri, L.A. (2018). Saunders comprehensive review for the NCLEX-PN (Saunders comprehensive review for Nclex-Pn) (7th ed.). Saunders.
7. Snodgrass, W. R. (2010). Diagnosis and Treatment of Poisoning Due to Pesticides. In Hayes' Handbook of Pesticide Toxicology (pp. 1295-1311). Elsevier Inc.. https://doi.org/10.1016/B978-0-12-374367-1.00060-4
8. https://m.youtube.com/watch?v=bCWrRMIDJNU

KETERAMPILAN MEDIK KETIGA

POKOK BAHASAN : PEMERIKSAAN RADIOLOGI GASTROINTESTINAL

SUB POKOK BAHASAN : 1. Pembacaan foto BNO polos
2. Menentukan ileus obstruksi letak tinggi dan letak rendah
3. Mengidentifikasi pneumoperitoneum
4. Mengidentifikasi kelainan abdomen pada pemeriksaan USG

NARASUMBER : **dr. Indrarini Listyowati , Sp.Rad (K) Abd, M.Si**

3.1 SASARAN BELAJAR

Setelah mengikuti keterampilan medik ini mahasiswa mampu:

1. Mengenal gambaran normal foto BNO
2. Mengidentifikasi anatomi traktus gastrointestinal pada foto BNO
3. Mengetahui dasar-dasar kelainan traktus gastrointestinal foto pada BNO

3.2 PENDAHULUAN

Foto BNO merupakan pemeriksaan radiologi konvensional yang digunakan untuk menilai kelainan pada traktus gastrointestinal dan traktus urinarius. Pemeriksaan BNO terdari foto BNO supine, foto BNO tegak atau setengah duduk dan foto BNO miring ke kiri/LLD (left lateral dekubitus).

Pemeriksaan USG Abdomen adalah pemeriksaan organ intra abdomen dengan menggunakan alat ultrasonografi. Tujuan pemeriksaan USG abdomen adalah untuk menilai anatomi dan patologi atau kelainan pada organ intra abdomen. USG sangat bagus untuk menilai organ padat intra abdomen, tapi kurang sensitif untuk menilai organ berongga di dalam abdomen seperti gaster dan usus-usus (usus halus dan kolon)

Pengetahuan dan kemampuan interpretasi foto BNO, BNO 3 posisi dan USG sangat bermanfaat untuk seorang dokter untuk menentukan inisial assessement dan menentukan diagnosis kerja sehingga akan memudahkan untuk melakukan konsultasi, merujuk ataupun menentukan ruang perawatan bagi pasien. Assesement yang tepat akan menurunkan angka morbiditas dan mortalitas pasien.

3.3 PELAKSANAAN KETERAMPILAN MEDIK

Evaluasi pada foto BNO polos dan BNO 3 posisi meliputi:

1. Mengetahui apa saja yang harus di nilai
2. Mengetahui lokasi anatomi hepar, ginjal, gaster, usus halus, kolon dan vesika urinaria
3. Mengidentifikasi kolon dan usus halus berdasarkan ukuran, jumlah loop dan morfologi
4. Menentukan ileus obstruksi letak tinggi dan letak rendah
5. Menentukan ada atau tidak udara ekstra luminal/pneumoperitoneum
6. Mengetahui kelainan organ intra abdomen pada pemeriksaan ultrasonografi

3.3.1 Apa saja yang harus di nilai

1. Preperitoneal fat
2. Psoas line
3. Outline/kontur kedua ginjal
4. Konkremen opak/kalsifikasi patologis
5. Udara dalam usus halus dan colon (udara intra luminal)
6. Udara ekstraluminal



3.3.2 Lokasi anatomi hepar, ginjal, gaster, usus halus, kolon dan vesika urinaria pada foto BNO

1. Foto polos abdomen dilakukan dengan posisi pasien tidur terlentang (supine) atau berdiri (erect) dengan arah sinar x-ray dari anterior – posterior.
2. Area mulai diafragma sampai dengan rongga pelvis
3. Organ penting yang dinilai : hepar, ginjal, gaster, usus halus, kolon dan vesika urinaria

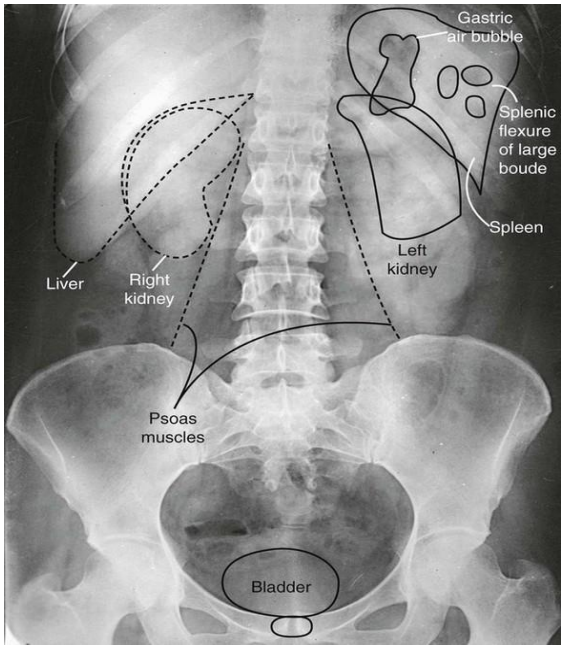

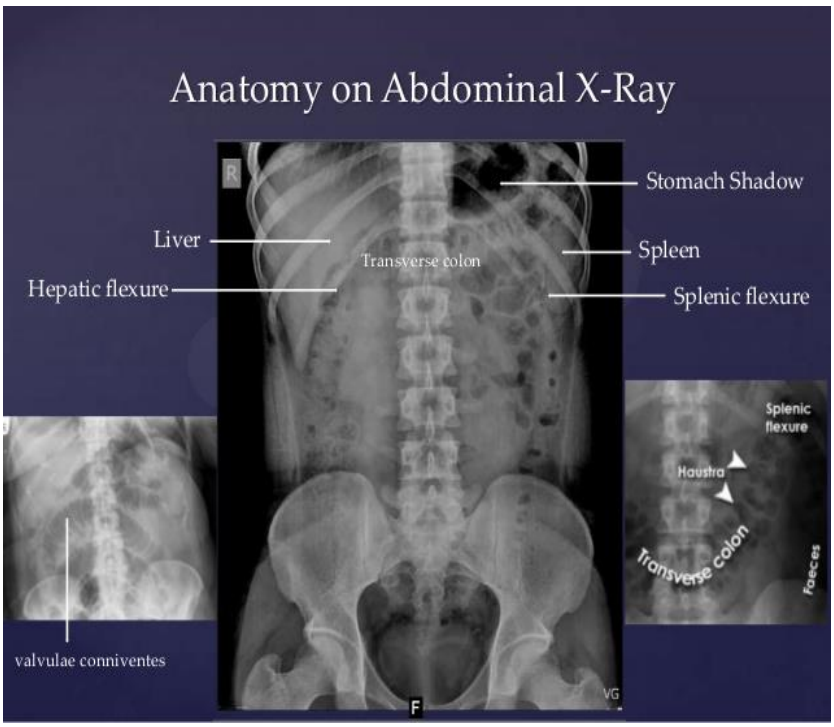

3.3.3 Mengidentifikasi usus halus dan colon berdasarkan ukuran, jumlah loop normal dan morfolosi

	Usus Halus (small bowel)	**Colon (large bowel)**
Lokasi	Central	Perifer
Jumlah loop normal	< 3 loop	>3 loop
Diameter	3 cm	5 cm

Morfologi	Valvula Coniventes	Haustra
		

3.3.4 Menentukan ileus obstruksi letak tinggi dan letak rendah

a. Ileus obstruksi letak tinggi (small bowel obstruction) mempunyai karakteristik :
   - Gangguan peristaltik yang berlokasi pada proksimal ileocaecal junction
   - Jumlah loop usus halus bertambah (> 3 loop)
   - Distribusi dominan di central
   - Kaliber usus halus melebar
   - Terdapat morfologi valvula coniventes (herring bone sign, coil spring sign)
   - Pada posisi tegak (erect posisition) dan left lateral decubitus (LLD) tampak air fluid level

b. Ileus obstruksi letak rendah (large bowel onstruction) mempunyai karakteristik :
   - Gangguan peristaltik yang berlokasi pada distal ileocaecal jucntion
   - Distrbusi di lateral abdomen
   - Kaliber colon tampak melebar
   - Terdapat morfologi haustra
   - Pada posisi tegak (erect posision) dan left lateral decubitus (LLD) tampak air fluid level

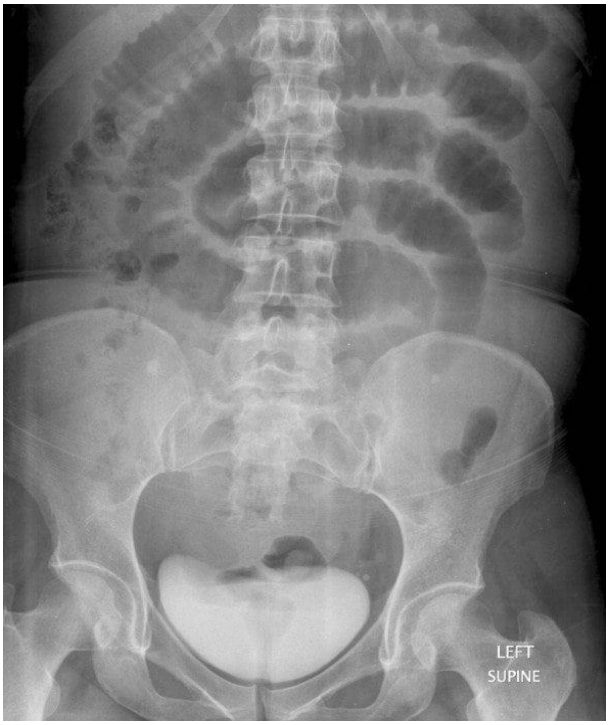

Ileus Obstruksi Letak Tinggi (Small Bowel Obstruction)

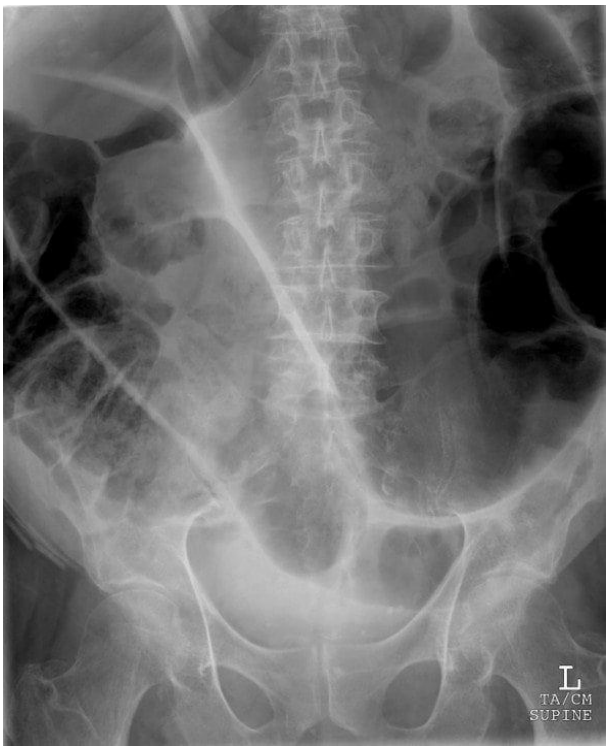

Ileus Obstruksi Letak Rendah (Large Bowel Obstruction)

3.3.5 Menentukan ada atau tidak udara ekstra luminal/pneumoperitoneum

- Pada kondisi normal tidak tampak udara bebas di dalam rongga abdomen (udara ektra luminal)
- Udara bebas ekstraluminal menunjukkan adanya perforasi hollow organ intra abdomen (gaster, duodenum, usus halus atau colon)
- Adanya udara bebas di dalam rongga abdomen merupakan kasus kritis yang harus segera di follow up
- Beberapa contoh udara bebas ekstra luminal di antaranya : free air subdiafragma, football sign, rigler sign, continouus diaphragma sign



Free air subdiafragma

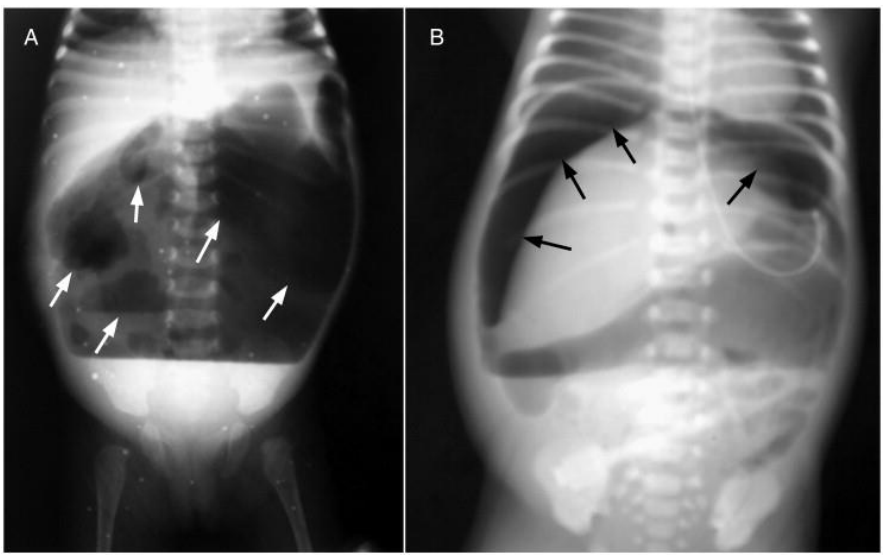

Football sign

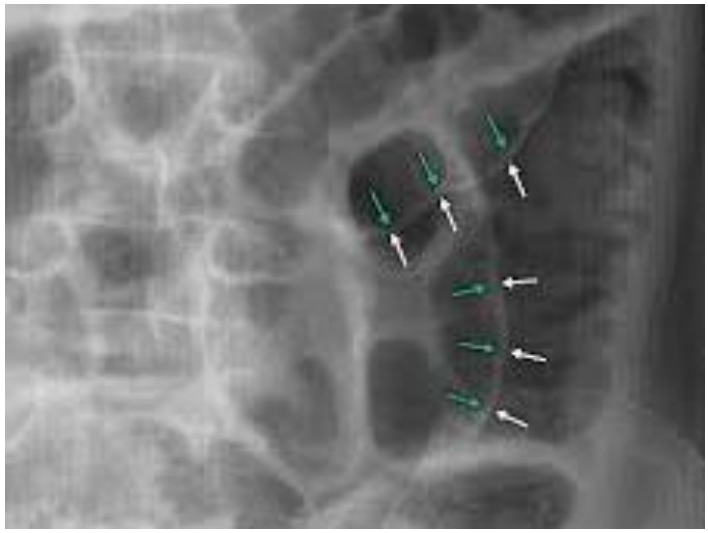

Rigler sign

3.3.6 Mengetahui kelainan organ intra abdomen pada pemeriksaan ultrasonografi



Multipel cholelithiasi



Multipel cholithiasis

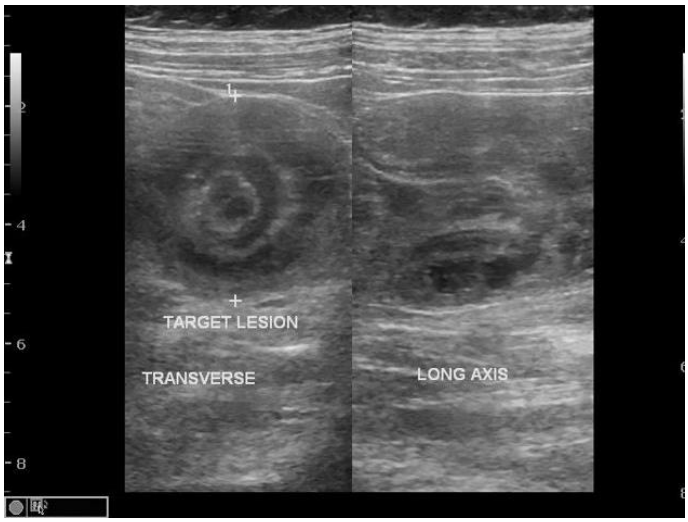

Intususepsi (target sign dan pseudo kidney sign)

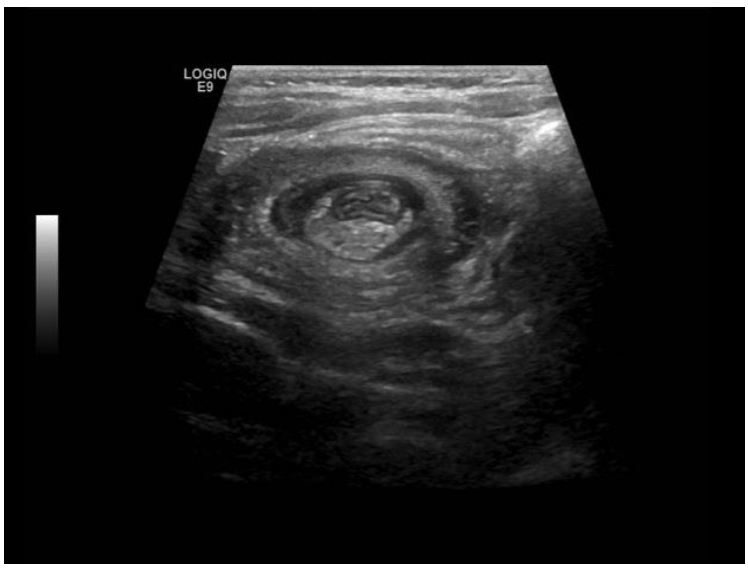

Intususepsi (target sign)

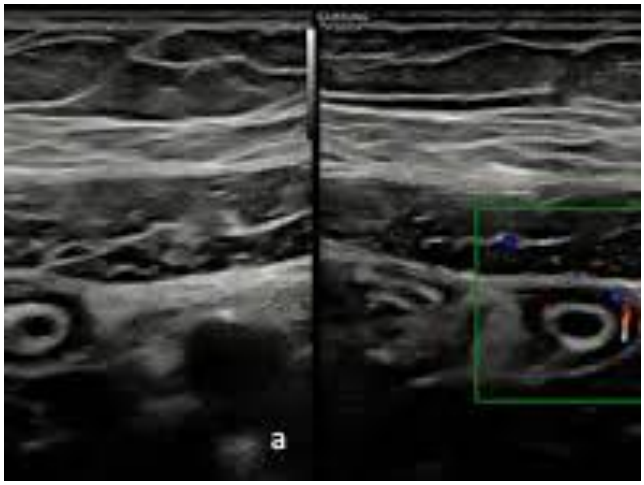

Appendisitis akut

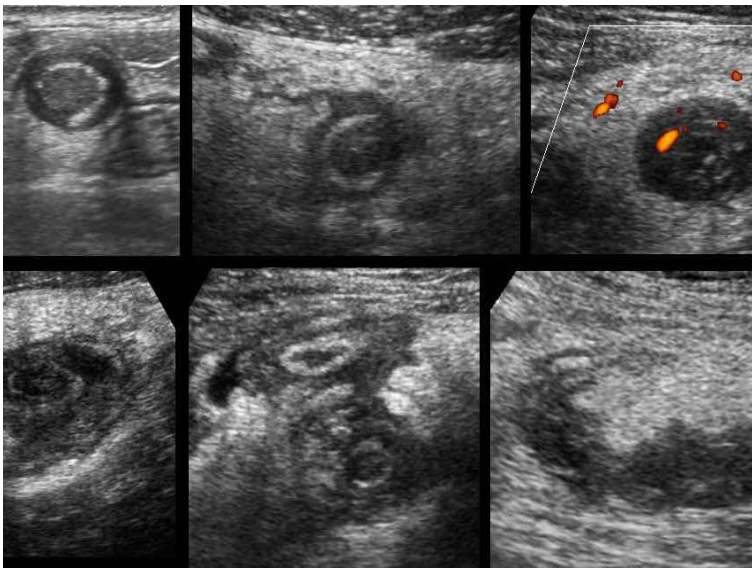

Appendisitis akut

3.4 EVALUASI

6.4.1 DAFTAR TILIK PEMBACAAN FOTO BNO DAN ULTRASONOGRAFI

Nama :
NIM :
Tanggal :
Instruktur :

No	ASPEK YANG DINILAI	Skoring			Bobot	Nilai
		0	1	2		
	IDENTITAS PASIEN DAN WAKTU PEMERIKSAAN					
1	Membaca identitas pasien dan mencocokkan dengan rekam medis				1	
2	Membaca tanggal pemeriksaan thorak foto				1	
	PENILAIAN AWAL					
3	Menilai positioning: posisi pasien dan arah sinar				3	
4	Menilai kondisi penyinaran: KV dan MAS				3	
5	Menilai inspirasi pasien saat pemotretan				3	
6	Menilai apakah foto simetris				3	
7	Menilai batas2 bagian yang harus masuk foto				3	
	MENGINDENTIFIKASI USUS HALUS					
8	Menentukan jumlah loop				3	
9	Menentukan lokasi usus halus				3	
10	Menentukan morfologi usus halus (valvula coniventes)				3	
	MENGINDENTIFIKASI COLON					
11	Menentukan lokasi colon				3	
12	Menilai kaliber colon				3	
13	Menentukan morfologi colon (haustra)				3	
	MENENTUKAN ILEUS OBSTRUKSI LETAK TINGGI					
14	Menilai pelebaran usus halus				3	
15	Menilai ada atau tidak herring bone sign/coil spring					
	MENENTUKAN ILEUS OBSTRUKSI LETAK RENDAH					
16	Menilai pelebaran colon				3	
17	Menilai haustra				3	
	MENENTUKAN UDARA BEBAS EKSTRALUMINAL					
18	Menilai free air subdiafragma/ rigler sign/ football sign				3	
	MENENTUKAN KELAINAN ABDOMEN PADA USG					
19	Menilai cholithiasis				1	
20	Menilai intususepsi				1	
21	Menilai appendistis akut				1	
	TOTAL NILAI					

Keterangan :

0 = tidak dilakukan
1 = dilakukan tapi tidak sempurna
2 = dilakukan dengan sempurna

Catatan : .....

.....

.....

Nilai Akhir:
(Total NILAI) x 100%= ……
102

Cimahi,.....
Instruktur

(.....)

3.5 REFERENSI

- Ermanta C. Pemeriksaan Radiologi Jantung. Surabaya: FK UNAIR, 2004
- Palmer, PES., Cockshott, WP., Hegedus, V., Samuel, E., Manual of Radiographic Interpretation for General Practitioner, WHO, 1985
- Sudarmo S. Purwohudoyo, Pemeriksaan kelainan-kelainan Kardiovaskuler dengan Radiografi polos, FKUI, 1984
- www.learningradiology.com

3.6 NARASUMBER

Indrarini Listyowati, dr.Sp.Rad(K) Abd, M.Si