KETERAMPILAN MEDIK

BLOK KEGAWATDARUTAN MEDIK
POKOK BAHASAN : **BENDA ASING HIDUNG**
SUB POKOK BAHASAN : **PENGAMBILAN BENDA ASING HIDUNG**

TANGGAL :

1. SASARAN BELAJAR

Setelah mengikuti keterampilan medik ini mahasiswa mampu:

1. Menegakkan diagnosis benda asing hidung
2. Melakukan pengambilan benda asing hidung dengan tepat

2.TUGAS:

Seorang anak berusia 3 tahun dibawa orangtuanya ke Unit Gawat Darurat tempat anda bekerja dengan keluhan hidung berbau sebelah kiri sejak 1 minggu terakhir. Pada pemeriksaan rinoskopi anterior ditemukan sekret kental kehijauan dan benda asing berwarna putih seperti manik-manik di cavum nasi sinistra

- Bagaimana anda menegakkan diagnosis pada pasien ini?
- Bagaiman tindakan pada pasien ini?

3 .PENDAHULUAN

Corpus alineum atau benda asing adalah benda yang berasal dari luar atau dalam tubuh yang dalam keadaan normal tidak ada pada tubuh.. Daerah hidung merupakan daerah yang mudah diakses karena lokasinya yang berada di wajah. Memasukkan badan asing ke dalam cavum nasi sering kali terjadi pada pasien anak yang kurang dari 5 tahun disebabkan oleh beberapa faktor, antara lain rasa penasaran untuk mengeksplorasi orifisium atau lubang. Hal ini disebabkan pula oleh mudahnya akses terhadap benda asing tersebut, kurang perhatian saat pengasuhan anak. Hal–hal lain yang menjadi penyebab antara lain kebosanan, untuk membuat lelucon, retardasi mental, gangguan jiwa, dan gangguan pemusatan perhatian dan hiperaktivitas (GPPH).

Benda asing dalam suatu organ dapat terbagi atas benda asing eksogen (dari luar tubuh) dan benda asing endogen (dari dalam tubuh).

- Benda asing eksogen terdiri dari benda padat, cair atau gas. Benda asing eksogen padat terbagi terdiri dari zat organik seperti kacang-kacangan (yang berasal dari tumbuh-tumbuhan), tulang (yang berasal dari kerangka bintang) dan zat organik seperti paku, jarum, peniti, batu dan lain-lain. Benda asing eksogen cair dibagi dalam benda cair yang bersifat iritatif seperti zat kimia, dan benda cair non iritatif yaitu cairan dengan pH 7,4. Benda-benda asing yang sering ditemukan pada anak-anak antaranya kacang hijau, manik-manik, dan lain-lain.
- Benda asing endogen dapat berupa sekret kental, darah, bekuan darah, nanah, krusta.

Berdasarkan jenisnya benda asing dapat dibedakan menjadi :

a. Benda asing hidup (benda organik)

- Larva lalat
  Beberapa kasus miasis hidung yang pernah ditemukan di hidung manusia dan hewan di Indonesia disebabkan oleh larva lalat.. Lalat dewasa meletakkan telurnya pada jaringan hidup misalnya pada luka, lubang lubang pada tubuh seperti hidung, mata, telinga, dan traktusurogenital.
- Lintah . Lintah (Hirudinaria javanica) adalah spesies yang dapat masuk ke rongga hidung dan bertahan hidup dan memesar di kavum nasi. Pada saat menghisap darah, lintah mengeluarkan zat penghilang rasa sakit dan mengeluarkan zat anti pembekuan darah sehingga darah pada pasin tidak akan membeku. Pasien biasanya dating dengan keluhan epistaksi berulang dan perasaan adanya benda asing bergerak di rongga hidung.
- Cacing Ascaris Lumbricoides merupakan nematode usus yang masih menjadi masalah di negara berkembang seperti Indonesia. Hidung dapat menjadi paort d'entry atau tempat cacing tersebut bermigrasi dari usus untuk mendapatkan oksigen yang lebih banyak.

b.Benda asing tak hidup (benda anorganik)
Benda asing tak hidup yang tersering adalah manik-manik, baterai logam, dan kancing baju. Kasus baterai logam di hidung merupakan salah satu kegawatan yang harus segera dikeluarkan karena kandungan zat kimianya yang dapat bereaksi terhadap mukosa hidung.

Diagnosis pada pasien sering terlambat karena penyebab biasanya tidak terlihat, dan gejalanya tidak spesifik, dan sering terjadi kesalahan diagnosis awalnya. Pengeluaran benda asing hidung lazim dilakukan dengan cunam, pengait/ekstraktor/hook berujung tumpul atau penghisap(*suction*) tergantung dari jenis benda asing. Pengeluaran benda asing harus dilakukan sedini mungkin untuk menghindari komplikasi yang dapat ditimbulkan misalnya perdarahan pada hidung dan lain-lain. Usaha mengeluarkan benda asing seringkali malah mendorongnya lebih ke dalam sehingga harus dilakukan secara tepat dan hati-hati. Bila kurang hati-hati atau bila pasien tidak kooperatif, berisiko trauma yang dapat merusak stuktur organ yang lain.

Benda asing hidung dapat ditemukan di setiap bagian rongga hidung, sebagian besar ditemukan di dasar hidung, tepat di bawah konka inferior atau di bagian atas fossa nasal anterior hingga ke bagian depan konka media. Benda-benda kecil yang masuk ke bagian anterior rongga hidung dapat dengan mudah dikeluarkan dari hidung.

Beberapa benda asing menetap di dalam rongga hidung tanpa menimbulkan perubahan mukosa. Namun, kebanyakan objek yang berupa benda mati menyebabkan kongesti dan edema pada mukosa hidung, dapat terjadi ulserasi, epistaksis, jaringan granulasi, erosi, dan dapat berlanjut menjadi sinusitis. Sekret yang tertinggal, dekomposisi benda asing, dan ulserasi yang menyertai dapat menghasilkan fetor yang berbau busuk. Benda asing yang berupa benda hidup, menyebabkan reaksi inflamasi dengan

derajat bervariasi, dari infeksi lokal sampai destruksi masif tulang rawan dan tulang hidung dengan membentuk daerah supurasi yang dalam dan berbau. Perubahan-perubahan ini apabila lebih lanjut, maka akan memengaruhi benda asing karena dikelilingi oleh udema, granulasi, dan kotoran. Benda asing organik, seperti kacang-kacangan, mempunyai sifat higroskopik, mudah menjadi lunak dan mengembang oleh air, serta menyebabkan iritasi pada mukosa. Benda asing anorganik, menimbulkan rekasi jaringan yang lebih ringan dan lebih mudah didiagnosa dengan pemeriksaaan radiologis karena umumnya benda asing anorganik bersifat radiopak. Sebuah benda asing dapat menjadi inti peradangan apabila tertanam dalam jaringan granulasi yang terpapar oleh kalsium, magnesium fosfat, karbonat, dan kemudian akan menjadi rhinolith. Kadang-kadang, proses ini dapat terjadi di sekitar area mukopus dan bekuan darah. Rhinolit biasanya terletak dekat bagian basal hidung dan bersifat radiopak. Baterai cakram dapat menyebabkan destruksi pada septum nasi karena tersusun atas beberapa logam berat, seperti merkuri, zink, perak, nikel, cadmium, dan lithium.

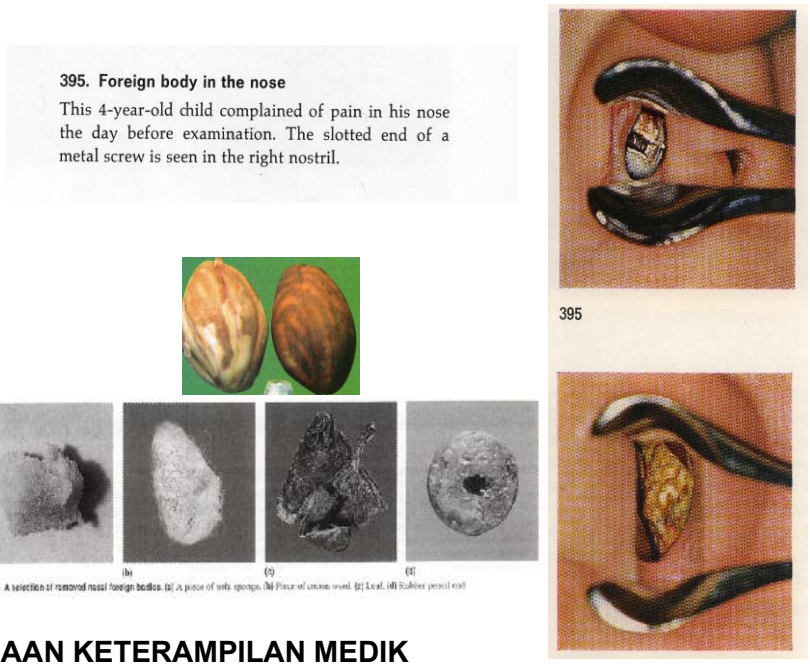

4. PELAKSANAAN KETERAMPILAN MEDIK

PENGAMBILAN BENDA ASING HIDUNG

4.1 ALAT DAN BAHAN

1. Lampu Kepala
2. Spekulum Hidung
3. Pengait/Hook/ekstraktor
4. Cunam
5. Penghisap*/suction*
6. Tampon kapas
7. Bengkok/nierbekken

4.2. TEKNIK PENGAMBILAN BENDA ASING HIDUNG

Untuk dapat menanggulangi kasus benda asing dengan cepat dan tepat perlu diketahui dengan sebaik-baiknya gejala dan tanda tersangkutnya benda asing tersebut. Keluhan yang sering didapatkan adalah hidung tersumbat, hidung beringus, hidung berbau unilateral dan dapat ditemukan gejala benda bergerak pada rongga hidung bila benda asing berupa benda hidup (lintah/cacing). Pada pemeriksaan rinoskopi anterior dapat ditemukan gambaran benda asing yang dapat disertai edema mukosa, sekret, krusta atau darah. .

Adapun pemilihan teknik untuk mengeluarkan benda asing sebaiknya didasarkan pada lokasi yang tepat, bentuk, dan komposisi benda asing. Bahaya utama pengeluaran benda asing pada hidung adalah aspirasi, terutama pada anak-anak yang tidak kooperatif dan menangis, pasien gelisah yang kemungkinan dapat menghirup benda asing ke dalam jalan napas dan melukai jaringan sekitar, sehingga menimbulkan keadaan emergensi.

Teknik pengeluaran benda asing pada hidung antara lain :

1. Posisi ideal saat pengeluaran benda asing pada hidung adalah meminta pasien untuk duduk, pada pasien pediatrik maka akan di pangku, kemudian akan Visualisasi yang adekuat penting untuk membantu pengeluaran benda asing pada hidung. Lampu kepala dan kaca pembesar dapat membantu pemeriksa untuk memeroleh sumber pencahayaan yang baik dan tidak perlu di pegang, sehingga kedua tangan pemeriksa dapat digunakan untuk melakukan tindakan.





Penatalaksanaan benda asing hidung anorganik

1. Pengeluaran atau ekstraksi benda yang berbentuk bulat memiliki kesulitan dalam mencengkram benda asing yang berbentuk bulat dan licin. Hook/ekstraktor/pengait yang berujung tumpul merupakan alat yang paling tepat untuk digunakan. Pertama-tama, pengait menyusuri hingga bagian atap cavum nasi hingga belakang benda asing hingga terletak di belakangnya, kemudian pengait diputar ke

samping dan diturunkan sedikit, lalu ke depan. Dengan cara ini benda asing itu akan ikut terbawa keluar.

2. Benda asing mati yang bersifat non-organik pada hidung lainnya seperti spons dan potongan kertas dapat diekstraksi dengan menggunakan cunam.
3. Benda asing mati lain yang bersifat organik seperti kacang-kacangan dapat diekstraksi dengan menggunakan pengait tumpul.
4. Benda asing berbentuk cair dapat dikeluarkan dengan penghisap/*suction*
5. Benda asing binatang (lintah)setelah spekulum hidung terpasang teteskan air tembakau kedalam lubang hidung .biarkan 2-5 menit. Lintah akan terlepas dari mukosa hidung kemudian ditarik dengan cunam

Setelah proses ekstraksi selesai dilakukan, pemeriksaan yang teliti harus dilakukan untuk mengeksklusi kehadiran benda asing lainnya. Orang tua juga harus diberikan edukasi untuk menjauhkan paparan benda asing hidung potensial lainnya dari anak-anaknya.

Komplikasi dapat muncul sebagai akibat dari benda asing itu sendiri, pemeriksaan, ataupun teknik ekstraksi (baik oleh tenaga kesehatan maupun pasien). Beberapa komplikasi yang ditemukan, antara lain abrasi, perdarahan, infeksi pada struktur sekitar, aspirasi, dan perforasi, serta pembentukan dan perkembangan rhinolith. Selain sinusitis akut, ditemukan pula infeksi sekunder lain, yaitu selulitis periorbital, meningitis, epiglositis akut, difteri, dan tetanus. Badan asing kaustik, seperti baterai dapat menyebabkan ulserasi dan nekrosis mukosa hidung.

4.3. EVALUASI

DAFTAR TILIK PENGAMBILAN BENDA ASING HIDUNG

NAMA :
NIM :
TANGGAL :
INSTRUKTUR :

No	Kriteria	Skor			Bobot
		0	1	2	
PERSIAPAN PASIEN					
1	Memberi salam dan memperkenalkan diri				1
2	Menanyakan keluhan pada pasien: • Riwayat hidung tersumbat				1

	• Riwayat hidung beringus/berbau unilateral • Riwayat memasukkan benda asing • Riwayat perasaaan benda bergerak di rongga hidung				
3	Meminta ijin dilakukan pemeriksaan				1
PELAKSANAAN					
4	Posisi berhadapan dengan pemeriksa, bila pasien bayi/anak dipangku berhadapan dengan pemeriksa				2
5	Menggunakan lampu kepala				2
5	Melakukan pemeriksaan rinoskopi anterior dengan spekulum hidung				2
6	Memberitahukan hasil pemeriksaan pada orangtua				1
7	Meminta ijin untuk dilakukan ekstraksi benda asing hidung				1
8	• Benda asing anorganik/padat (manik-manik) dengan alat pengait /hook yang dimasukkan kedalam Lubang hidung,dibelakang korpus alienum , kemudian perlahan ditarik kedepan melewati lubang hidung • Benda asing organik/lunak : benda asing ditarik dengan cunam • Benda asing cair : dilakukan penyedotan dengan penghisap/suction				3
9	• Dilakukan evaluasi dengan rinoskopi anterior, dilihat apakah ada sisa benda asing, laserasi, sekret atau perdarahan • Bila ada sekret/darah dibersihkan dengan tampon kapas/suction				2
PENUTUP					
10	Memberitahukan hasil tindakan pada pasien/keluarga pasien				2

11	Edukasi pada pasien untuk tidak memasukkan benda asing ke rongga-rongga tubuh				1

DAFTAR PUSTAKA

1. Davies, P.H, Benger J R. Foreign bodies in the nose and ear : a review of techniques for removal in yhe emergency department.Orginal Article. J accid Emerg Med. Publish BMJ : 2000
2. Higler Adams Boeis.Buku Ajar Penyakit THT.edisi 6. 2000.Jakarta. Penerbit Buku Kedokteran.EGC.
3. Okhakhu A.L, Okolugbo N.E, Onyeagwara N.C. Disk battery in the nasal cavity : Case series. In : International Journal of Modern and Alternative Medicine Research. 2013;1:5-8
4. Shrestha I, Shrestha BL, Amatya RCM. Analysis of Ear, Nose and Throat Foreign Bodies in Dhulikhel Hospital. In : Kathmandu University Medical Journal. 2012;11:4-8
5. Steven W. H, MD, MSPH, Karen L. M, MD. Foreign Bodies in the Ear, Nose, and Throat. In : American Academy of Family Physicians. 2007;76:1185-1189
6. A. Kalan, M. Tariq. Foreign bodies in the nasal cavities: a comprehensive review of the aetiology, diagnostic pointers, and therapeutic measures. In : Postgard Med J. 2000;76:484–487
7. R.R.Figueired, A. A. Azevedo, A. O.Ávila Kós, Shiro T. Nasal foreign bodies: description of types and complications in 420 cases. In : Rev Bras Otorrinolaringol. 2006;72(1):18-23
8. P. H. Davies, J. R. Benger. Foreign bodies in the nose and ear: a review of techniques for removal in the emergency department. In : Accid Emerg Med. 2000;17:91–94

Narasumber: dr.Yanti Nurrokhmawati, MKes, SpTHT-KL

KETERAMPILAN MEDIK

TANGGAL	:
JENIS KETERAMPILAN KLINIS	: Penanganan Epistaksis Anterior
LEVEL KOMPETENSI	: 4A
NARASUMBER	: dr Yanti Nurrokhmawati SpTHTBKL, MKes Dr. dr. Sigit S SpTHTBKL/dr Asti Kristianti SpTHTBKL

I. CAPAIAN PEMBELAJARAN

Pada akhir keterampilan medik, mahasiswa diharapkan mampu:

- Mengidentifikasi terjadinya epistaksis anterior
- Melakukan penatalaksanaan pada epistaksis anterior

II. PENUGASAN

1. Sebutkan pembagian epistaksis dan jelaskan (etiologi, sumber perdarahan, tanda dan gejala)!
2. Jelaskan prosedur penanganannya!

III. PENGETAHUAN TERKAIT PROSEDUR

Epistaksis atau perdarahan dari hidung/mimisan meskipun sedikit tapi sangat menakutkan dan bersifat traumatis untuk pasien. Kita harus selalu menganggap semua epistaksis dapat mengarah ke kondisi perdarahan yang masif atau berakibat fatal. Sebagian epistaksis bersifat *self limiting* tapi penting untuk mengevaluasi kondisi sistemik pasien sebagai faktor etiologi karena sering rekuren.

Epistaksis pada anak seringkali ringan, berulang, berhenti sendiri karena berasal dari septum anterior (little's area), sedangkan pada orang dewasa epistaksis lebih masif karena sering berhubungan dengan hipertensi dan mengenai pleksus Woodruff's. pada anak sering berhubungan dengan vestibulitis, rhinitis alergi, dan benda asing hidung. Insidensi meningkat pada musim dingin dan kelembaban rendah.

Penanganan epistaksis lebih efektif apabila dimulai dengan menentukan apakah perdarahannya dari anterior atau posterior. Ada beberapa hal yang dapat menjadi batasan, diantaranya epistaksis anterior lebih sering terjadi, berasal dari anterior septum dan jumlah perdarahan pada epistaksis posterior lebih banyak karena berasal dari cabang arteri

Sphenopalatina. Perlindungan diri merupakan hal yang harus diingat sebelum penanganan epistaksis (sarung tangan, masker, apron, kaca mata, sepatu boot).

Etiologi tersering epistaksis dibagi menjadi 2 bagian, yaitu:

1. Lokal :
   - Idiopatik (epistaksis spontan)
   - Infeksi
   - Trauma
   - Neoplasma
   - Benda asing
2. Sistemik :
   - Hipertensi
   - Obat-obatan (antikoagulan, NSAID, salisilat)
   - Penyakit darah (Leukemia)
   - Hereditary haemorragic telangiectasis

Sumber perdarahan epistaksis :

a. Bagian anterior
   - Pleksus Kiesselbach yang berasal dari a. etmoidalis anterior cabang dari a. karotis interna, a. palatina mayor, a. labialis superior cabang dari a. karotis eksterna.
   - tersering dan tidak hebat

b. Bagian posterior
   - a. sfenopalatina cabang a. karotis interna
   - a. etmoidalis posterior cabang a. karotis eksterna

   Lebih jarang, tetapi hebat

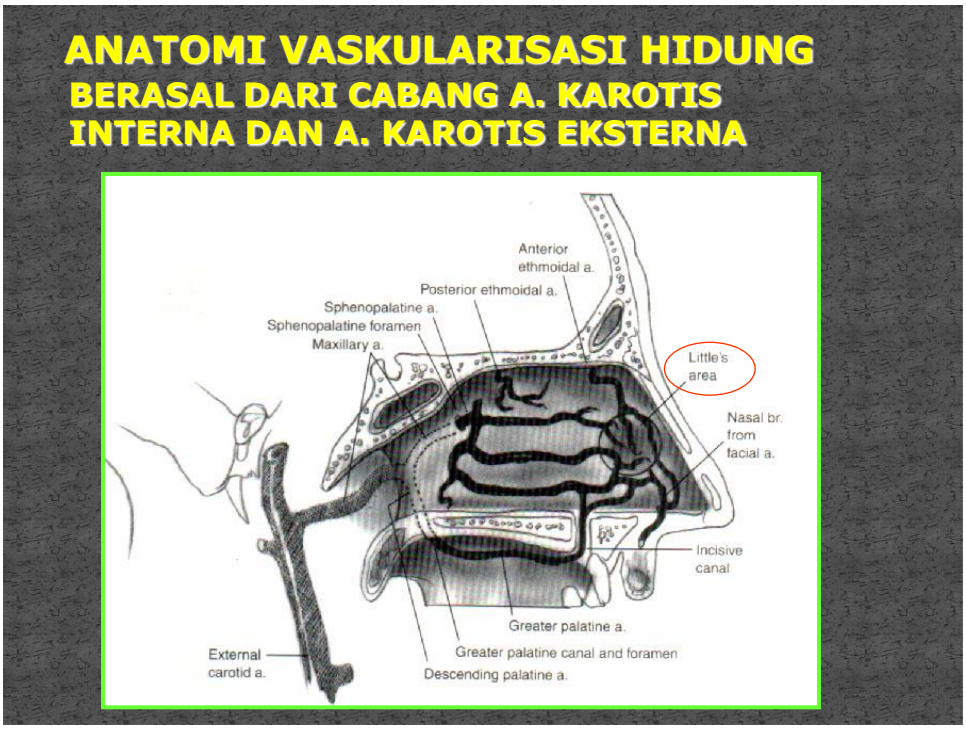

Gambar 1. Pleksus Kiesselbach (Little's Area)

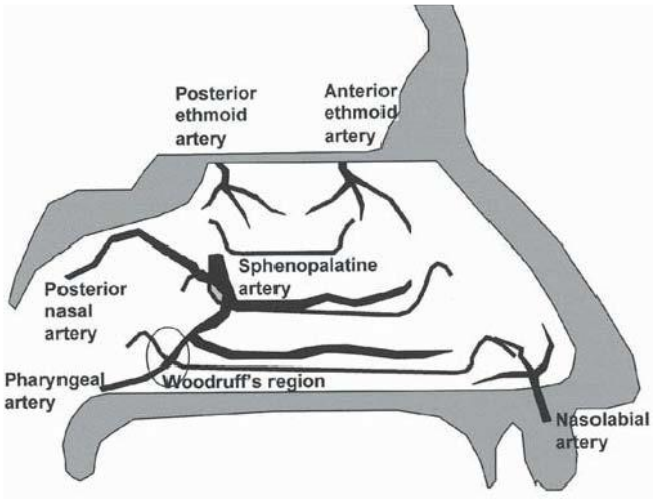

Gambar 2. Pleksus Woodruff's

IV. PROSEDUR PENANGANAN EPISTAKSIS ANTERIOR

1. **Manuever Trotter's** yaitu penekanan secara manual di bagian cuping hidung untuk menekan daerah septum nasi (Little's area) selama 10 menit (waktu pembekuan normal) dengan posisi duduk tegak, wajah sedikit menunduk supaya darah tidak tertelan, bernafas lewat mulut, dan di pangkuan disimpan wadah untuk menampung darah yang

menetes. Apabila darah tidak berhenti maka pada pasien akan dilakukan pemasangan tampon hidung anterior.

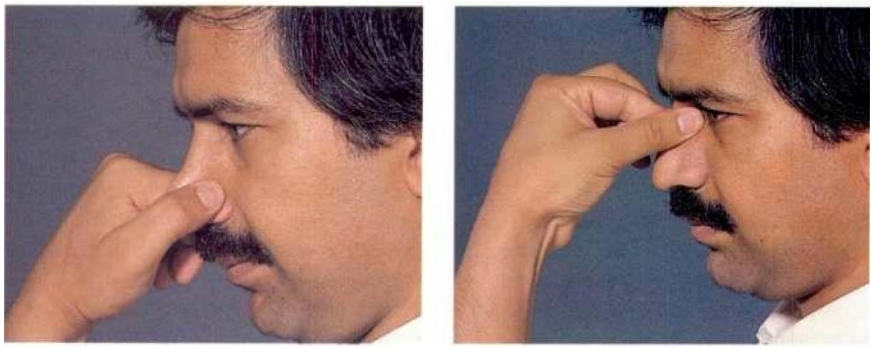

A B

Gambar 3. Manuver Trotter's.

A. Benar (menekan septum nasi)
B. Salah (pada os nasal)

2. **Pemeriksaan tanda vital**.

3. Persiapan alat

a. Lampu kepala
b. Spekulum hidung
c. Spatula lidah
d. Pinset Bayonet
e. Tampon Vaselin (petroleum jelly) atau yang telah diolesi dengan salep antibiotik (kloramfenikol, gentamisin)
f. Masker
g. Sarung tangan
h. Apron
i. Kassa
j. Plester
k. Gunting
l. Bengkok



Gambar 4. Alat yang Dibutuhkan Untuk Penanganan Epistaksis



Gambar 5. Tampon dan Kateter

4. **Memakai pelindung diri**.
5. **Menentukan sumber perdarahan** dengan membersihkan hidung terlebih dahulu dari darah dan bekuan darah menggunakan spekulum hidung dan lampu kepala (Keterampilan Medik Blok 12). Perhatikan “Little’s area” dan bagian atas dan bawah konka media. Lakukan pemeriksaan orofaring untuk menilai apakah perdarahan berasal dari posterior.

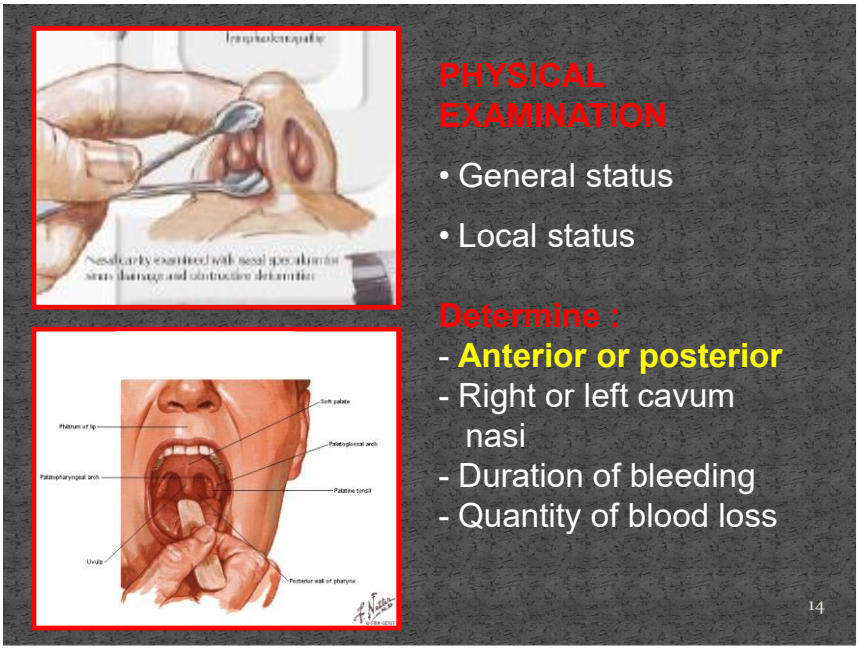

Gambar 6. Pemeriksaan Rinoskopi Anterior dan Orofaring

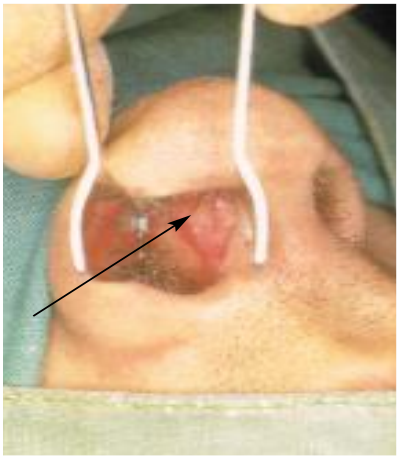

Gambar 7. Little's Area

6. Apabila sumber perdarahan sulit ditentukan maka masukkan kapas lidokain dan atau adrenalin 1:20.000 (**kontraindikasi hipertensi**) atau xylocain 10% selama 3-5 menit.
7. Pemasangan tampon vaselin/salep antibiotik dilakukan dengan menggunakan spekulum hidung yang dipegang dengan tanngan kiri dan tangan kanan memegang pinset bayonet yang menjepit tampon. Panjang tampon yang dimasukkan ke dalam kavum nasi diukur dari panjang puncak hidung dan pangkal hidung kemudian tampon dilipat. Susun tampon dari dasar kavum nasi sampai atap kavum nasi dengan melebihkan ujung awal dan akhir tampon untuk mempermudah pelepasan tampon.

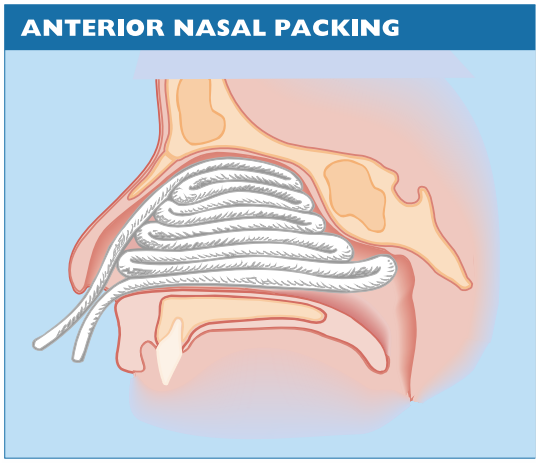

Gambar 8. Pemasangan Tampon Anterior

8. Evaluasi efektifitas pemasangan tampon dengan memeriksa adanya darah yang masih merembes di tampon anterior dan darah mengalir di dinding faring posterior serta tampon yang menjuntai di orofaring.
9. Nares anterior ditutup dengan kassa dan diplester.
10. Tampon dibiarkan 2 x 24 jam.
11. Diberikan antibiotika dan analgetik oral
12. Pasien dirawat untuk diobservasi tanda vital, mencari kausa epistaksis, menilai efektifitas tampon, diberikan antibiotika oral spektrum luas, dipasang infus dan diperiksa laboratorium darah (Hb, leukosit, trombosit, hematokrit, apus darah tepi, faal hemostasis). Observasi saturasi oksigen pada pasien yang dipasang tampon kavum nasi bilateral

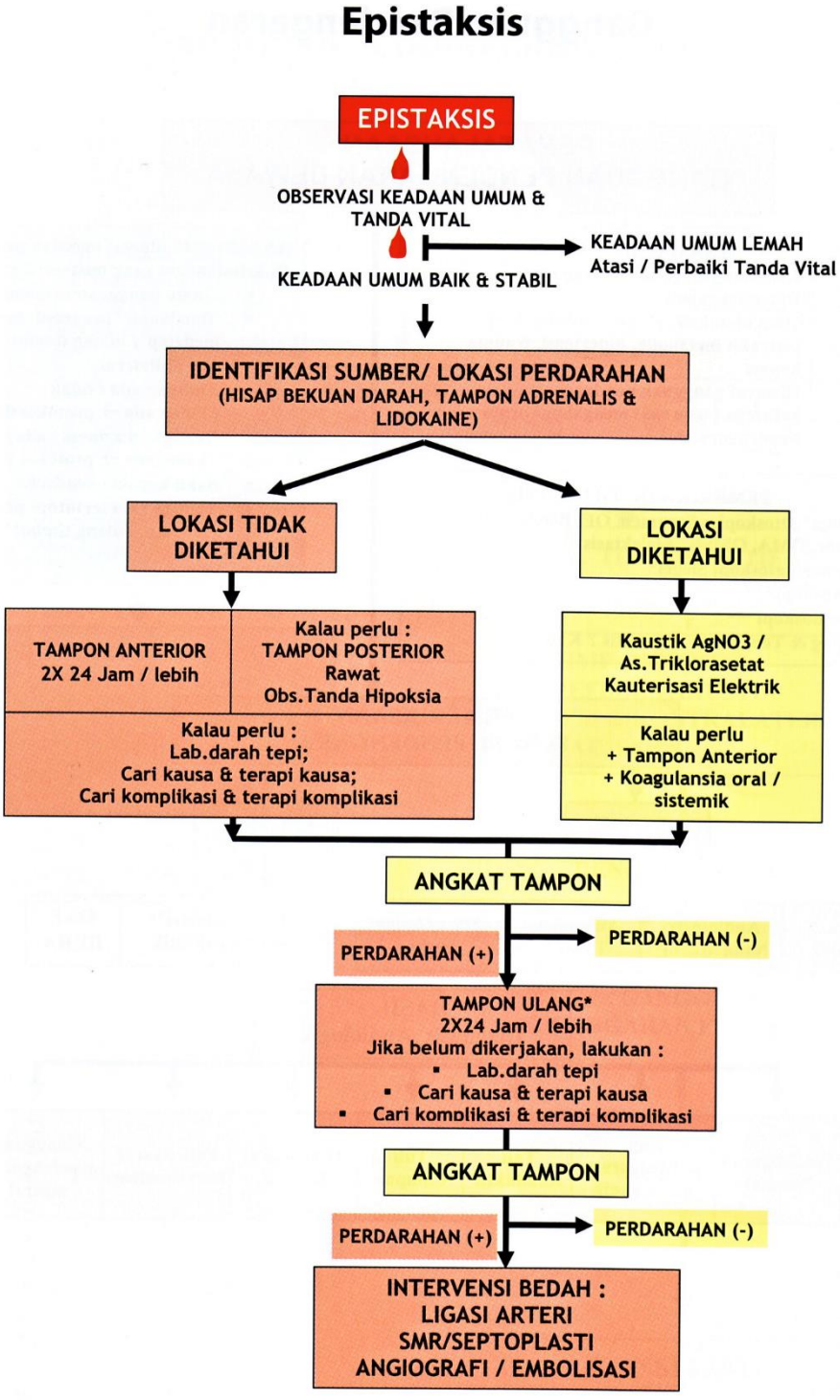

Gambar 9. Algoritma Penanganan Epistaksis
Sumber : PERHATI

V. DAFTAR TILIK PROSEDUR PEMASANGAN TAMPON ANTERIOR

NO.	ASPEK YANG DINILAI		SKOR			BOBOT
		0	1	2	3	

I	**PERSIAPAN ALAT**					
1	Menyebutkan sambil menunjuk lampu kepala, spekulum hidung, spatula lidah, pinset bayonet, tampon Vaselin/yang telah diberi salep antibiotik, bengkok, sarung tangan, masker, apron, kaca mata, kassa, gunting, dan plester.					2
II	**PERSIAPAN PASIEN**					
2	Memberi salam, mengenalkan diri, mempersilahkan pasien duduk tegak dan meminta pasien melakukan maneuver Trotter's serta dilakukan pemeriksaan tanda vital.					1
3	Menanyakan identitas pasien dan mencocokkan dengan rekam medis					1
4	Menjelaskan cara dan tujuan tindakan					2
5	Meminta persetujuan pasien secara lisan					1
III	**PERSIAPAN PENOLONG**					
6	Memakai apron, kacamata, masker, lampu kepala, dan sarung tangan.					2
IV	**PELAKSANAAN**					
7	Posisi pasien duduk tegak berhadapan dengan pemeriksa atau disesuaikan dengan keadaan pasien.					2
8	Evaluasi kavum nasi dengan teknik rinoskopi anterior.					2
9	Pemeriksaan orofaring untuk evaluasi dinding faring posterior apakah ada aliran darah dari atas.					2
10	Masukkan kapas yang telah dibasahi xylocain spray 10% atau lidocain dan atau adrenalin ke dalam kavum nasi selama 3-5 menit sebagai anestesi topikal.					2
11	Masukkan tampon vaselin/salep antibiotik ke dalam kavum nasi ke arah posterior lapis demi lapis mulai dari dasar hingga atap kavum nasi.					3
12	Evaluasi efektifitas tampon anterior.					3
13	Nares anterior ditutup dengan kassa dan diplester.					
14	Pasca pemasangan tampon anterior ▪ Tampon akan terpasang selama 2 x 24 jam ▪ Diberikan antibiotika oral spektrum luas dan analgetika oral. Bila perlu: ▪ Pasien dirawat dan diobservasi tanda vital serta efektifitas tampon					2

	▪ Dipasang infus dan diperiksa laboratorium darah (Hb, leukosit, trombosit, hematocrit, apus darah tepi).					
	IV. Penutup					
15	Meletakkan semua alat habis pakai ke dalam bengkok.					2
16	Menanyakan kepada pasien apakah ada keluhan yang dirasakan.					1

GLOBAL RATING:

Bulatkan salah satu penilaian yang sesuai dengan performa mahasiswa dalam pembelajaran keterampilan ini, dan berilah arahan terhadap prosedur yang memerlukan perbaikan.

1	2	3	4	5	6	7	8	9
Peserta mendemontrasikan 10-30% tahapan prosedur dengan tepat			Peserta mendemontrasikan 30-60% tahapan prosedur dengan tepat			Peserta mendemonstrasikan 70-90% tahapan dengan tepat		
Prosedur yang memerlukan perbaikan / pelatihan lebih lanjut:								
Observer (.....)								

Narasumber:

dr Yanti Nurrokhmawati, SpTHTBKL, MKes
Dr. dr. Sigit S SpTHTBKL/dr Asti Kristianti SpTHTBKL

KETERAMPILAN MEDIK-2

JENIS KETERAMPILAN KLINIS	**: Terapi Elektrik (Defibrilasi)**
	: 1. Menentukan irama henti jantung yang *shockable* atau *not shockable*
	2. Tata urut penanganan Henti Jantung
KOMPETENSI	**: 3B**
NARASUMBER	**: dr. Arinta Setyasari Sp.JP, FIHA**
	Prihati Pujowaskito, dr.,Sp.JP

I. CAPAIAN PEMBELAJARAN

Setelah mengikuti keterampilan medik ini mahasiswa mampu:

- Melakukan interpretasi gambaran EKG pada henti jantung dan takikardia ekstrim untuk membedakan irama yang memerlukan penatalaksanaan *shockable* atau *not shockable* serta kardioversi.
- Memperagakan tata urut penanganan henti jantung dan takikardia ekstrim dengan hemodinamik tidak stabil sampai dengan penggunaan Defibrilator dan Kardioversi.
-

II. PENUGASAN

Skenario

Pasien I

Pada saat Anda bekerja di IGD, Anda mendapatkan pasien laki-laki 60 tahun dengan riwayat gagal ginjal kronik yang sedang menunggu ruang perawatan tiba-tiba tidak sadar, dilakukan cek nadi dan nafas ternyata tidak ada nadi dan nafas. Anda segera melakukan resusitasi jantung paru (RJP) dan dari layar monitor didapatkan gambaran irama sebagai berikut :

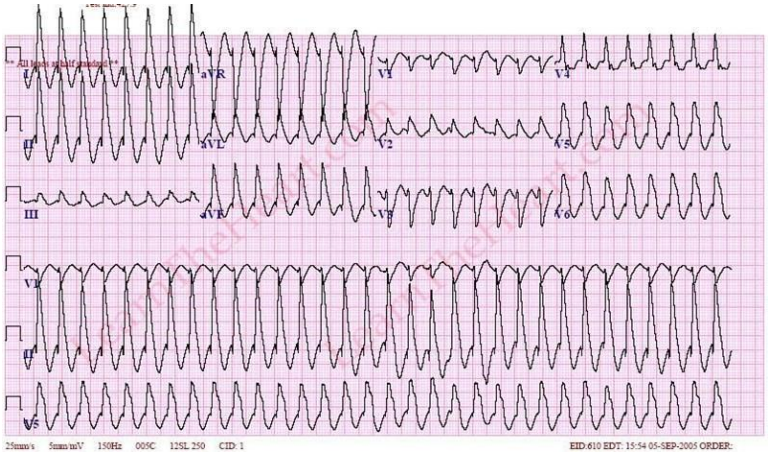

Pasien 2

Pada saat Anda bekerja di ICU, Anda mendapatkan pasien laki-laki 55 tahun dengan riwayat PCI 1 hari yang lalu tiba-tiba tidak sadar, dari layar monitor didapatkan gambaran irama sebagai berikut.



Pasien 3

Anda sedang menjalankan tugas sebagai dokter jaga ruangan mendapat pasien Wanita 45 tahun dengan riwayat penyakit jantung katup mengeluhkan berdebar-debar, lemas, sesak dan berkeringat dingin, pasien dinilai tidak merespon dengan baik pertanyaan yang diberikan dan menjawab dibantu keluarga. Dari pemeriksaan fisik didapatkan data : T 70/40 mmHg, nadi kecil dan cepat, GCS E3M3V4, kulit teraba lembab dan dingin, akral mulai dingin. Dari rekam EKG didapatkan hasil sebagai berikut.

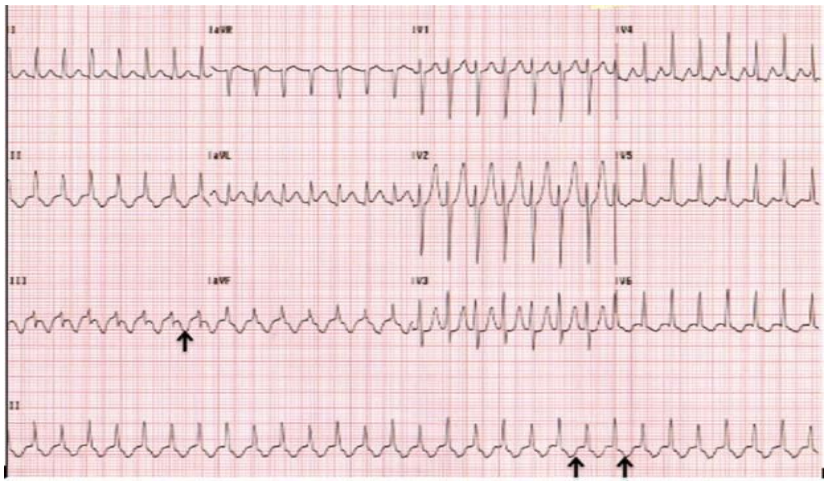

Pasien 4

Anda sedang menjalankan tugas sebagai dokter jaga IGD datang pasien laki-laki 65 tahun dengan riwayat penyakit hipertensi lama dan gagal jantung yang 2 minggu terakhir tidak minum obat karena terlambat control ke poli jantung mengeluhkan berdebar-debar, nyeri dada dan sesak nafas, pasien tampak lemas. Dari pemeriksaan fisik didapatkan data : T 80/50 mmHg, nadi kecil dan cepat, GCS E3M4V4, akral mulai dingin. Dari rekam EKG didapatkan hasil sebagai berikut.

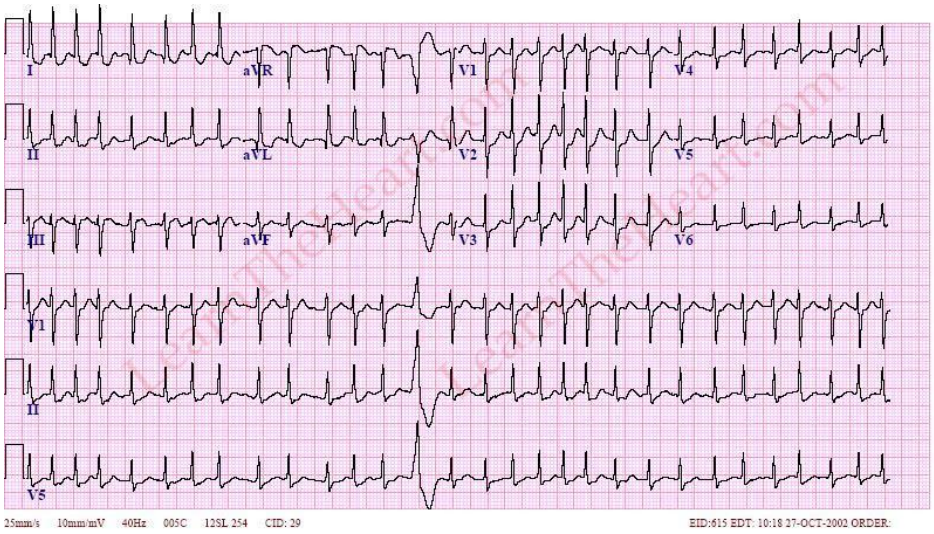

Pasien 5

Anda sedang menjalankan tugas sebagai dokter jaga ruangan mendapat pasien Wanita 38 tahun dengan riwayat Gastroenteritis akut disertai dehydrasi berat mengeluhkan, lemas, berdebar-debar dan berkeringat dingin, pada saat anamnesa pasien menjawab dibantu keluarga. Dari pemeriksaan fisik didapatkan data : T 80/40 mmHg, nadi kecil dan cepat, GCS E3M4V4, akral mulai dingin. Dari rekam EKG didapatkan hasil sebagai berikut.

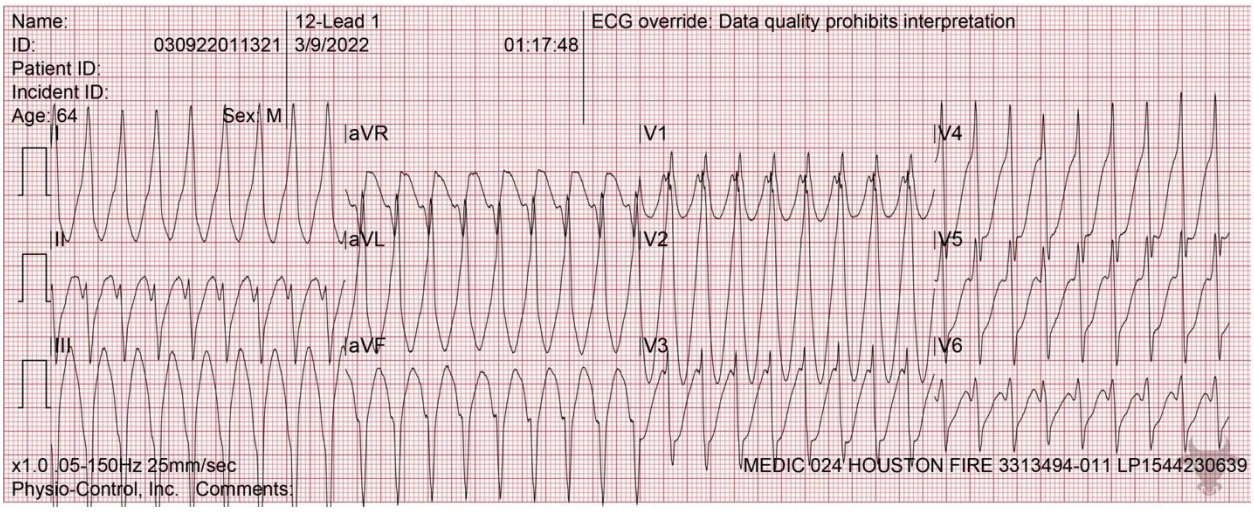

1. Lakukan assesment terhadap pasien tersebut
2. Lakukan tindakan yang sesuai untuk henti jantung shockable dan takikardia ekstrim/berbahaya,
3. Jelaskan algoritme penanganannya

I. PENGETAHUAN TERKAIT PROSEDUR

Berdasarkan data-data yang ada, fibrilasi ventrikel (VF) menempati proporsi terbesar sebagai penyebab henti jantung. Terapi yang paling utama dan paling efektif untuk ventrikel fibrilasi adalah defibrilisai elektrik. Keberhasilan defibrilasi sangat ditentukan oleh waktu antara terjadinya fibrilasi ventrikel sampai dilakukan defibrilasi. Data dari *American Heart Association* (AHA), setiap penundaan 1 menit menurunkan angka keberhasilan sebesar kurang lebih 10%. Kondisi lain yang dapat menyebabkan ancaman terjadi henti jantung adalah Takikardia ekstrim atau berbahaya berupa SVT, Atrial fibrilasi respon ventrikel cepat dan ventrikel takikardi dengan nadi pada kondisi hemidonamik tidak stabil.

KONSEP DEFIBRILASI DAN KARDIOVERSI

Pada saat terjadi VF atau takikardia ventrikel tanpa nadi (*pulseless VT)* maka jantung berhenti memompa darah sehingga tidak ada aliran darah ke seluruh tubuh. Sisa oksigen dalam darah akan habis dalam waktu kurang dari 90 detik. Sel-sel miokard akan cepat mengalami iskemia yang akan menyebabkan penurunan energi sel dengan cepat dan kemudian terjadi asidosis yang berat. Dari perspektif metabolik VF menghabiskan energi sel otot jantung lebih banyak daripada dalam keadaan irama sinus yang normal. Apabila defibrilasi dilakukan pada saat energi sel sudah habis, maka kemungkinan otot jantung

berkonstraksi lagi setelah periode asistole sangat kecil. Oleh karena itu defibrilasi harus dilakukan secepat mungkin.

Sedangkan pada kondisi Takikardia ekstrim terjadi cardiac output yang menurun dengan cepat sehingga dapat memicu hemodinamik menjadi tidak stabil yang dapat berakhir dengan henti jantung akibat VF ataupun VT tanpa nadi.

Guideline dari AHA merekomendasikan agar pasien yang mengalami VF di luar rumah sakit mendapatkan defibrilasi kurang dari 5 menit sedangkan yang terjadi di dalam rumah sakit mendapatkan defibrilasi dalam waktu kurang dari 3 menit. Untuk mencapai target tersebut jelas tidak dapat bergantung hanya pada tim kegawat-daruratan saja, melainkan harus melibatkan orang-orang yang berada di sekitar korban. Oleh karena itu pelatihan BLS (*Basic Life Support*) untuk orang awam saat ini memasukkan penggunaaan *Automated External Defibrillators* (AEDs) dalam kurikulumnya. AED adalah suatu defibrillator yang bekerja secara otomatis dalam meng-analisa irama jantung penderita. Apabila didapatkan VF maka alat tersebut akan mengeluarkan saran kepada penolong untuk melakukan shock. AED hanya mempunyai satu tingkat energi dan tidak dapat diubah.

KONSEP TEKNIS

Defibrilator adalah suatu alat yang dapat menghasilkan kejutan arus searah yang terkontrol pada pasien untuk menghentikan berbagai macam takiaritmia. Oleh karena arus listrik yang dikeluarkan adalah arus searah maka alat tersebut dinamakan juga *Direct Current Shock* atau *DC Shock*. Alat ini juga digunakan untuk melakukan Kardioversi, perbedaannya adalah pada kardioversi harus dilakukan sinkronisasi terlebih dahulu agar saat memberikan terapi listrik tidak menghilangkan fase repolarisasi otot jantung.

Defibrillator adalah suatu alat yang terdiri dari kapasitor yang dapat menyimpan energi listrik, alat pengisi (*charger)* dan suatu sirkuit pelepas untuk mengeluarkan kejutan listrik pada tingkat energi tertentu. Alat pengisi mengkonversi tenaga listrik tegangan rendah menjadi tegangan yang lebih tinggi yang dibutuhkan untuk melakukan kejutan listrik dan kemudian disimpan pada kapasitor. Sirkuit pelepas kemudian melepaskan energi listrik melalui kedua elektroda yang ada. Elektroda tersebut bisa dalam bentuk *paddle* yang dapat dipakai berulang kali atau dalam bentuk Pad untuk sekali pakai. Energi listrik yang dihasilkan dinyatakan dalam Joule atau Watt Second. Pada saat melakukan defibrillasi kedua elektroda terpisah dalam jarak tertentu dengan jantung berada diantaranya, sehingga arus listrik dilepaskan akan mengalir dari satu elektroda melalui otot jantung menuju ke elektroda yang lain. Sejumlah besar energi listrik yang dialirkan dalam waktu beberapa milidetik tersebut bukan berfungsi untuk memberikan tambahan energi listrik bagi sel-sel miokardium

melainkan justru mendepolarisasi atau membungkam seluruh miokardium pada saat yang bersamaan sehingga terjadi asistol beberapa saat. Diharapkan pada saat ”Hening” tersebut sel-sel pemacu otot jantung dapat mengeluarkan impuls listrik dan mengambil alih kontrol miokardium sehingga terjadi depolarisasi dan repolarisasi secara terkoordinasi.

Secara teknis, bila kejutan listrik tersebut diberikan untuk mengakhiri VF dan *Pulseless VT* biasa. Sedangkan bila kejutan tersebut diberikan untuk mengakhiri takiaritmia yang lain disebut Kardioversi. Perbedaannya ialah pada defibrilasi pemberian kejutan listrik tidak dilakukan sinkronisasi sedangkan pada kardioversi dilakukan sinkronisasi dengan cara menekan tombol *syncronized* pada alat tersebut. Yang dimaksudkan dengan sinkronisasi adalah suatu cara agar impuls listrik jatuh tepat pada saat gelombang R dari kompleks QRS, dengan demikian menghindari impuls listrik jatuh pada *vulnerable period* yaitu puncak gelombang T. Bila impuls listrik yang diberikan jatuh pada puncak gelombang T maka sangat mungkin justru akan terjadi VF.

Berdasarkan pola gelombang listriknya, defibrilator dibagi menjadi 2 bagian besar yaitu *monophasic* dan *biphasic*. Defibrilator *monophasic* mengeluarkan arus listrik pada satu arah, sedangkan *biphasic* mengeluarkan arus listrik pada arah positif untuk beberapa saat kemudian berubah pada arah negatif selama sisa waktu. Berdasarkan penelitian yang ada, defibrillator *biphasic* lebih efektif dibandingkan yang *monophasic* dengan penggunaan energi yang lebih rendah. Dengan demikian kemungkinan terjadinya kerusakan miokard lebih kecil.

Penempatan *paddle* sebenarnya sangat penting namun sering diabaikan. *Paddle* tersebut ada dua buah, yang satu untuk daerah parasternal kanan sedangkan satunya di daerah apeks jantung. Penempatan *paddle* tersebut diatur berjauhan sedemikian rupa sehingga sebanyak mungkin arus melintasi miokard. Harus diperhatikan pula jelly tidak melintasi kulit di antara kedua *paddle* sehingga menimbulkan arus pendek. Sebagai alternatif satu *paddle* dapat ditempatkan di anterior di atas *apex* atau di *precordium* sedangkan *paddle* satunya diletakkan di bawah *scapula* kiri. Hindari penempatan *paddle* tepat di atas alat pacu jantung. Pindahkan *paddle* setidaknya sekitar 1 inci dari lokasi tersebut.

Sebenarnya semakin besar elektroda atau *paddle* yang digunakan maka impedansi akan makin rendah. Namun elektroda yang terlalu besar akan menyebabkan kontak yang kurang baik dengan dinding dada disamping itu juga menyebabkan jarak antar elektroda semakin sempit sehingga arus yang melintasi miokardium semakin sedikit. Ukuran elektroda yang dianjurkan dengan diameter 8,5 sampai dengan 12 cm untuk orang dewasa. Bayi dan

anak-anak memerlukan elektroda yang lebih kecil. Namun penggunaan elektroda yang kecil menyebabkan impedans transthorakal menjadi tinggi. Oleh karena itu *AHA* menganjurkan penggunaan elektroda untuk orang dewasa, pada anak-anak dengan berat badan di atas 10 kg atau usia di atas 1 tahun.

INDIKASI DAN TINGKAT ENERGI

Defibrilator diindikasikan untuk mengembalikan berbagai jenis takiaritmia ke irama sinus normal, yaitu:

1. VF dan VT tanpa nadi, diberikan defibrilasi dengan energi tertinggi dari alat tersebut. Untuk *monophasic* biasanya 360 joule, sedangkan *biphasic* sekitar 150-200 joule.
2. Takikardia ventrikuler: dilakukan kardioversi dengan energi awal 100 joule dan dapat ditingkatkan bila belum berhasil.
3. Takikardia Ventrikuler tipe Torsade de Pointes: diperlukan pengobatan terhadap penyebab dasarnya. Bila terjadi keadaan darurat, dapat dilakukan kardioversi dengan tingkat energi mulai 100 joule.
4. Atrial Flutter : kardioversi mulai 50 joule.
5. Atrial Fibrilasi : kardioversi mulai 120 joule.
6. Takikardia supraventrikuler: mulai dengan 50 joule.
7. Untuk menderita takiaritmia yang sudah mendapat digitalis, sebaiknya kardioversi dilakukan dengan energi yang sangat rendah.
8. Untuk bayi dan anak diberikan dosis awal 2 joule/kg BB. Untuk shock berikutnya diberikan 4 joule/kg BB.

II. PROSEDUR PELAKSANAAN DEFIBRILASI DAN KARDIOVERSI

1. Letakkan penderita pada posisi aman di tempat yang teduh dan kering dan dengan sirkulasi udara yang baik. Bila dada penderita basah sebaiknya dikeringkan dulu.
2. Operator dan peralatan normalnya berada di sisi kiri penderita.
3. Nyalakan Defibrilator agar dalam kondisi siap, tentukan energi yang diberikan.
4. Beri jelly ECG yang cukup banyak pada *paddle* kemudian diratakan pada kedua *paddle*. Jelly harus cukup banyak untuk menutup seluruh permukaan *paddle* dengan baik tapi tidak boleh terlalu berlebihan karena apabila melebar terlalu jauh di kulit dada penderita dapat menyebabkan hubungan pendek antara kedua *paddle*.

5. Lakukan pengisian defibrilator.
6. Tempelkan *paddle* sternum pada daerah parasternal kanan di bawah klavikula kanan, sedangkan *paddle* apex di daerah apeks jantung di garis mid axiler kiri. Berikan tekanan sekitar 25 pound (sekitar 12 kg) secara mantap. Pastikan permukaan *paddle* menempel dengan baik pada dinding dada tanpa ada rongga diantaranya.
7. Pastikan irama jantung penderita adalah irama VF atau VT tanpa pulsasi.
8. Sebelum melakukan shock berikan aba-aba pada seluruh anggota tim untuk tidak bersentuhan dengan pasien maupun tempat tidurnya sambil memastikan diri sendiri juga tidak bersentuhan. Contoh aba-aba:

1. *I'm going to shock on three:*
2. *One, I'm clear*
3. *Two, you are clear*
4. *Three, Every body is clear*.

Untuk terakhir kali lihat secara visual apakah semua sudah tidak bersentuhan dengan pasien, lihat ke monitor untuk pastikan irama belum berubah.

9. Segera tekan tombol *discharge* secara bersamaan untuk melepaskan energi listrik ke pasien, sambil tetap menekan *paddle* dengan mantap ke dinding dada pasien.

10. Segera angkat *paddle* dan lanjutkan resusitasi jantung paru selama 5 siklus atau sekitar 2 menit, setelah itu lakukan penilaian irama jantung.

III. DAFTAR TILIK DEFIBRILASI ELEKTRIK

NAMA :
NIM :
TANGGAL :
INSTRUKTUR :

	Aspek yang dinilai	**S k o r**				**Bobot**
		0	1	2	3	
I	**PERSIAPAN ALAT**					
	Defibrilator, Jelly, ephinefrin, peralatan intubasi, amiodaron					
II	**PERSIAPAN PASIEN**					
	Letakkan penderita pada posisi aman di tempat yang teduh dan kering dengan sirkulasi udara					

	yang baik. Bila dada penderita basah sebaiknya dikeringkan dulu.					
III	**PERSIAPAN PENOLONG**					
	Operator dan peralatan normalnya berada di sisi kiri penderita. Menggunakan alat pelindung diri					
IV	**PELAKSANAAN**					
	I.Bantuan Hidup Dasar					
1	Periksa kesadaran (Cek Respon)					1
2	Minta bantuan (*Call for help*)					1
5	Menilai nadi dan memberikan pijat jantung bila tanpa nadi (*Circulation*), 30 kali					1
3	Menilai dan membebaskan jalan napas (*Airway*)					1
4	Menilai dan memberikan napas buatan (*Breathing*)					1
5	Melanjutkan pijat jantung : ventilasi (RJP) dengan 30:2 (1 siklus) baik 1 atau 2 penolong sampai dengan monitor/defibrillator siap					1
	II. Identifikasi irama henti jantung					
6.	Stop RJP !!!					3
7	Menilai irama *shockable* (*VT pulseless, VF*) atau *not shockable* (*asystole, PEA*) maksimal 10 detik					3
	III. Persiapan defibrilasi I					
8	Lanjutkan RJP !!!					3
9	Menentukan energi yang diperlukan					3
10	Lakukan pengisian defibrilator					3
11	Oleskan jelly ke *paddle*					3
12	Tempelkan *paddle* (stop RJP)					3
	IV. Melaksanakan Defibrilasi elektrik I					
12	Berikan aba-aba pada seluruh anggota tim					3
13	Lihat ke monitor untuk pastikan irama belum berubah					3
14	Tekan tombol *discharge* sambil tetap menekan *paddle* dengan mantap ke dinding dada pasien					3

15	Angkat *paddle* dan lanjutkan resusitasi jantung paru selama 5 siklus atau sekitar 2 menit					3
	V. Identifikasi irama henti jantung (ulang no 6&7)					
16	Stop RJP !!!					3
17	Menilai irama *shockable* (*VT pulseless, VF*) atau *not shockable* (*asystole, PEA*) maksimal 10 detik					3
	VI. Persiapan defibrilasi II					
18	Lanjutkan RJP !!!				3	
19	Menentukan energi yang diperlukan				3	
20	Lakukan pengisian defibrilator				3	
21	Tempelkan *paddle* (stop RJP)					
	VII. Melaksanakan Defibrilasi elektrik II					
22	Berikan aba-aba pada seluruh anggota tim				3	
23	Lihat ke monitor untuk pastikan irama belum berubah				3	
24	Tekan tombol *discharge* sambil tetap menekan *paddle* dengan mantap ke dinding dada pasien					3
25	Angkat *paddle* dan lanjutkan resusitasi jantung paru selama 5 siklus atau sekitar 2 menit					3
26	Berikan Epinefrin 1 mg IV					3
27	Pertimbangan Intubasi bila siap					1
	VIII. Identifikasi irama henti jantung (ulang no 6&7)					
28	Stop RJP !!!					3
29	Menilai irama *shockable* (*VT pulseless, VF*) *not shockable* (*asystole, PEA*) maksimal 10 detik					3
	IX. Persiapan defibrilasi III					
30	Lanjutkan RJP !!!					
31	Menentukan energi yang diperlukan				3	
32	Lakukan pengisian defibrilator				3	
33	Tempelkan *paddle* (stop RJP)					
	X. Melaksanakan Defibrilasi elektrik III					
34	Berikan aba-aba pada seluruh anggota tim				3	

	35	Lihat ke monitor untuk pastikan irama belum berubah				3		
36	Tekan tombol *discharge* sambil tetap menekan *paddle* dengan mantap ke dinding dada pasien					3		
37	Angkat *paddle* dan lanjutkan resusitasi jantung paru selama 5 siklus atau sekitar 2 menit					3		
38	Berikan Amiodaron 300 mg IV					3		
	Ulang lagi mulai V. Identifikasi irama henti jantung ...dst							

Catatan :

Nilai 0 = Tidak melakukan pemeriksaan.

Nilai 1 = Melakukan pemeriksaan tidak sempurna.

Nilai 2 = Melakukan pemeriksaan dengan benar.

Nilai Akhir : $\frac{\text{Bobot nilai}}{38} \times 100\%$

GLOBAL RATING:

Bulatkan salah satu penilaian yang sesuai dengan performa mahasiswa dalam pembelajaran keterampilan ini, dan berilah arahan terhadap prosedur yang memerlukan perbaikan.

1	2	3	4	5	6	7	8	9
Peserta mendemontrasikan 10-30% tahapan prosedur dengan tepat			Peserta mendemontrasikan 30-60% tahapan prosedur dengan tepat			Peserta mendemonstrasikan 70-90% tahapan dengan tepat		
Prosedur yang memerlukan perbaikan / pelatihan lebih lanjut:								
Observer								

(.....)

Instruktur memilih salah satu nilai penguasaan keterampilan mahasiswa pada saat pembelajaran keterampilan serta memberikan arahan prosedur yang harus diperbaiki.

Narasumber:

Arinta Setyasari dr., Sp.JP

Prihati Pujowaskito, dr.,Sp.JP

Referensi

1. Ferry DR. ECG In 10 Days. Second Edition. Singapore: Mc Graw Hill; 2022. p. 37-93 and 151-193.
2. Hazinski MF, Foeld JM. 2020 American Heart Association Guidelines for Cardiopulmonary Resuscitation and Emergency Cardiovascular Care. Circulation. 2020;122: Issue 18_suppl_3
3. Hoekstra JW. Advanced Cardiac Life Support. In: Handbook of Cardiovascular Emergencies. Second Edition. Philadelphia: Lippincott Williams & Wilkins; 2022. p. 53-62
4. Karo-Karo S, Rahajoe AU, Sulistyo S. Buku Panduan Kursus Bantuan Hidup Lanjut (ACLS) Indonesia. Jakarta; Perhimpunan Dokter Spesialis Kardiovaskuler Indonesia; 2020
5. Myerburg RJ, Castellanos A. Cardiac Arrest and Sudden Cardiac Death. In: Braunwald's Heart Disease, A Textbook of Cardiovascular Medicine. Eighth Edition. Philadelphia: Saunders Elsevier; 2023. p. 933-974.

KETERAMPILAN MEDIK-3

JENIS KETERAMPILAN KLINIS : Pengelolaan Syok Anafilaktik
LEVEL KOMPETENSI : 4A
NARASUMBER : Alexander Siagian, dr.,SpAn.,M.Kes.

I. CAPAIAN PEMBELAJARAN

Setelah mengikuti keterampilan medik ini, mahasiswa mampu:

- Mengenali tanda-tanda syok anafilaktik.
- Melakukan prosedur penanganan syok anafilaktik

II. PENUGASAN

Seorang pasien datang ke rumah sakit untuk pemeriksaan radiologi dengan kontras. Setelah disuntik dengan zat kontras, pasien merasa pusing, berkeringat dingin, dan sangat lemas.

a. Apa yang harus dilakukan seorang dokter bila harus menangani pasien tersebut?
b. Bagaimana prosedur pelaksanaannya?

III. PENGETAHUAN DASAR TERKAIT PROSEDUR

Anafilaksis adalah reaksi multiorgan akut, berpotensi fatal, yang disebabkan reaksi alergi hipersensitivitas tipe I, yakni penglepasan mediator kimiawi dari sel mast dan basofil. Gejalanya timbul melalui mekanisme imunologis akibat sentisisasi awal terhadap alergen dan pemaparan berulang.

Anafilaksis dapat terjadi sebagai respon terhadap allergen. Pencetus umum di antaranya gigitan serangga, makanan, obat-obatan, dan karet lateks. Makanan yang sering menjadi pencetus yaitu kacang-kacangan, gandum, kenari, kerang, ikan, susu, dan telur. Obat-obatan yang sering mencetuskan anafilaksis yaitu antibiotik (khususnya ® laktam), aspirin, ibuprofen, dan beberapa analgesik lainnya.

Polimiksin, morfin, zat kontras, dan beberapa obat lainnya dapat menyebabkan reaksi anafilaktoid pada paparan pertama. Hal ini terutama terjadi akibat reaksi toksik, bukannya mekanisme sistem imun yang menyebabkan anafilaksis sejati.

Sistem organ yang paling sering terlibat di antaranya kulit (80-90 %), pernapasan (70 %), kardiovaskular (10-45 %), dan gastrointestinal (30-45 %). Gejala yang tampak di antaranya urtikaria, angioedema, hipotensi, dan bronkospasme.

Syok anafilaksis adalah vasodilatasi sistemik akibat anafilaksis yang berakibat hipotensi. Syok ini disertai juga dengan bronkokonstriksi berat yang ditandai dengan wheezing atau stridor, sehingga penderita juga mengalami gangguan pernapasan.

Diagnosis ditegakkan dengan setidaknya salah satu kriteria berikut:

1. Gejala timbul beberapa menit hingga beberapa jam setelah terpapar alergen, dengan gejala pada kulit seperti urtikaria dan gatal-gatal, atau sulit pernapasan; ditambah penurunan tekanan darah.
2. Dua atau lebih gejala berikut timbul dalam beberapa menit hingga beberapa jam setelah terpapar alergen: a. gejala dermatologis; b. sulit bernapas; c. hipotensi; d. gejala gastrointestinal (kram abdomen, diare, dan muntah-muntah).
3. Terjadinya hipotensi dalam beberapa menit hingga beberapa jam setelah terpapar alergen.

Pemeriksaan laboratorium yang mungkin bermanfaat yaitu pemeriksaan triptase, yang dihasilkan oleh sel mast. Uji alergi kulit (skin test) atau uji darah RAST kadang dapat mengidentifikasi penyebabnya.

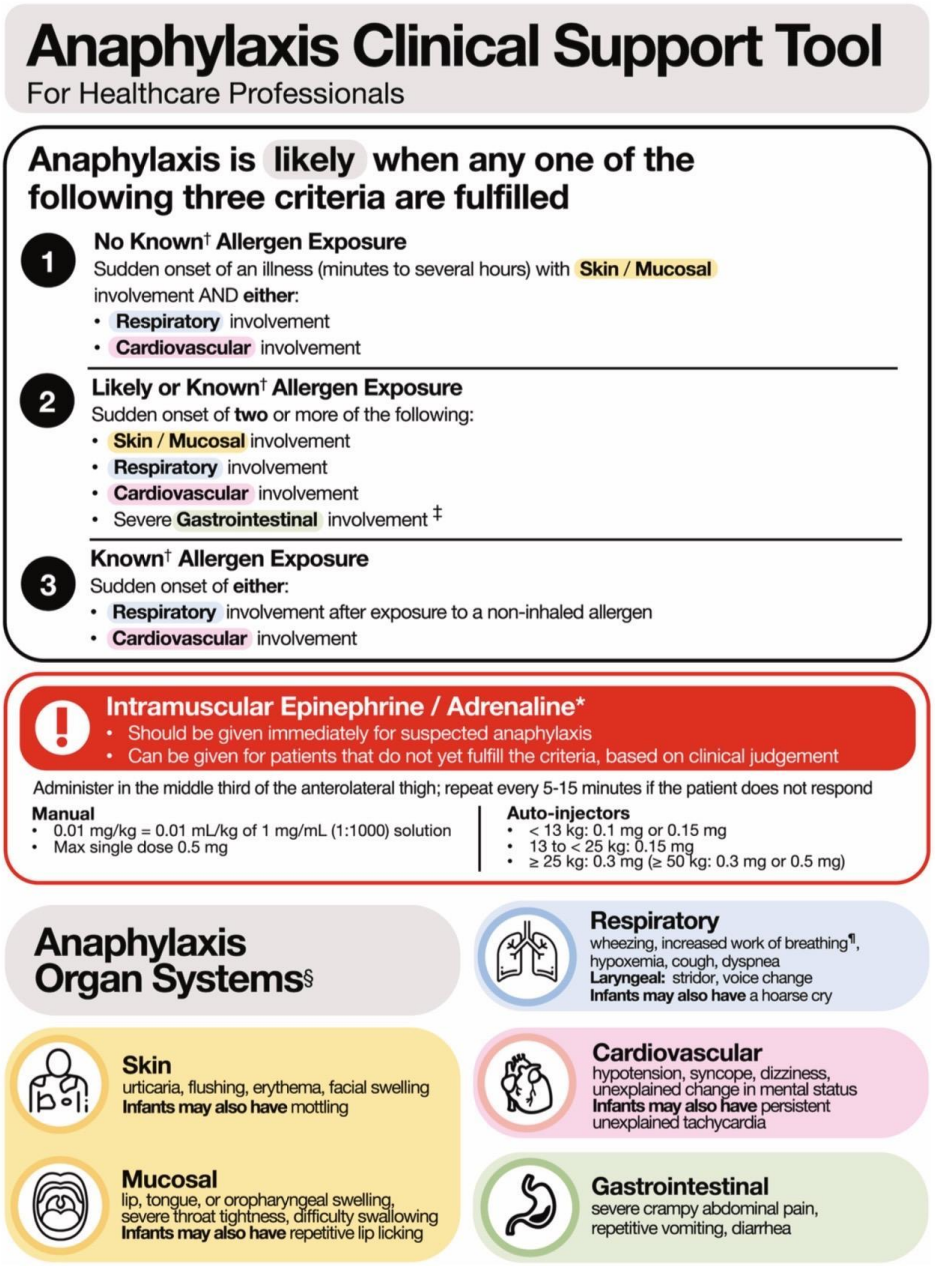

IV. PROSEDUR PELAKSANAAN

Metode: praktek dengan manekin

Tujuan: Mahasiswa mampu

- mengenali tanda-tanda syok anafilaksis.
- mengatasi syok anafilaksis
- melakukan penyuntikan intramuskuler.

Alat dan Bahan yang Diperlukan:

- Manekin
- Oksigen
- Kanula oksigen

- Bag valve mask, sungkup muka, dan alat-alat intubasi
- Ringer Laktat
- IV line dan kateter vena
- Spuit 3 cc, 10 cc
- Aquabidest.
- Epinefrin inj.
- Difenhidramin inj.
- Ranitidin inj.
- Hidrokortison atau metilprednisolon inj.
- Tempat cuci tangan
- Handuk yang bersih dan kering
- Sabun
- Sepasang sarung tangan
- Jarum suntik
- Kapas
- Tempat kapas alkohol
- Alkohol 70%
- Obat suntik
- Pelarut (bila perlu)

Cara Kerja:

- Mengenali adanya gejala anafilaksis pada pasien yang terpapar alergen/diduga alergen.
- Menghentikan pemberian obat-obatan yang diduga mencetuskan anafilaksis.
- Menilai A,B,C, kesadaran, ruam pada kulit, dan perkiraan berat badan pasien.
- Memberikan epinefrin (adrenalin) secara IM dengan dosis 0,01 mg/kgBB, maksimal 0,5 mg pada dewasa atau 0,3 mg pada anak.
- Membaringkan pasien dengan posisi kaki lebih tinggi daripada kepala.
- Memberikan oksigen 6-8 L/menit melalui sungkup muka.
- Memasang jalur intravena dan memberikan bolus 1-2 L cairan 0,9% NaCl atau Ringer Laktat.
- Melakukan monitoring tekanan darah, laju pernapasan, dan oksigenasi pasien secara berkala. Bersiap untuk melakukan resusitasi jantung paru bila diperlukan.
- Merujuk pasien ke rumah sakit bila keadaan sudah teratasi.

V. DAFTAR TILIK PENANGANAN SYOK ANAFILAKSIS

Nama :
Tanggal :
Instruktur :

No	KEGIATAN	SKOR				BOBOT	NILAI
		0	1	2	3		
I	**PERSIAPAN ALAT**						
1	Oksigen Kanula oksigen Bag valve mask Tensimeter Ringer Laktat atau NaCl IV line dan kateter vena Spuit 3 cc, 10 cc Aquabidest. Epinefrin inj. Sepasang sarung tangan kapas alkohol Alkohol 70% Pelarut (bila perlu)					2	
II	**PERSIAPAN PASIEN**						
2.	Baringkan pasien dan longgarkan pakaiannya					2	
III	**PERSIAPAN PENOLONG**						
3	Menggunakan alat pelindung diri					1	
IV	**PROSEDUR/TINDAKAN**						
4	Nilai kondisi pasien: A: suara napas tambahan wheezing dan/atau stridor. B: laju pernapasan meningkat. C: nadi cepat dan tekanan darah turun (sistolik < 90 mmHg)					4	
5	Nilai kesadaran, tanda-tanda urtikaria dan/atau angioedema pada kulit. Tanda/gejala lain dapat ditemukan, misalnya mual, muntah, diare, dan kram abdomen. Perkirakan berat badan.					3	
6	Lakukan tindakan asepsis antisepsis					1	

7	Suntikan epinefrin (adrenalin) 1:1000 dosis 0,01 mg/kg BB, maksimal 0,5 mg pada dewasa atau 0,3 mg pada anak:. Diberikan IM di midanterolateral paha. (Dapat diulang 5-15 menit, sampai keadaan membaik).					4	
8	Angkat kaki pasien lebih tinggi dari kepala.					3	
9	Berikan oksigen suplemen melalui sungkup muka sebesar 6-8 L/menit, atas indikasi.					2	
10.	Pasang jalur intravena. Berikan bolus 1 – 2 L cairan 0,9% NaCl atau RL.					2	
11	Berikan obat-obat lain, di antaranya: - Difenhidramin (50–75 mg IV) - Hidrokortison (sampai 200 mg IV) atau metilprednisolon (1–2 mg/kg\ BB) - Ranitidin (150 mg IV) jika terdapat gejala abdominal - Aminofilin (5-6 mg/kg BB IV), jika terjadi spasme bronkus					2	
12	Monitoring tekanan darah, laju nadi, laju napas, dan oksigenasi pasien secara berkala. Bersiap untuk resusitasi jantung paru bila diperlukan.					3	
13	Syok teratasi, observasi. Siapkan rujukan					2	

GLOBAL RATING:

Bulatkan salah satu penilaian yang sesuai dengan performa mahasiswa dalam pembelajaran keterampilan ini, dan berilah arahan terhadap prosedur yang memerlukan perbaikan.

1	2	3	4	5	6	7	8	9
Peserta mendemontrasikan 10-30% tahapan prosedur dengan tepat			Peserta mendemontrasikan 30-60% tahapan prosedur dengan tepat			Peserta mendemonstrasikan 70-90% tahapan dengan tepat		
Prosedur yang memerlukan perbaikan / pelatihan lebih lanjut:								
Observer (.....)								

Instruktur memilih salah satu nilai penguasaan keterampilan mahasiswa pada saat pembelajaran keterampilan serta memberikan arahan prosedur yang harus diperbaiki.

Narasumber:
Alexander Siagian, dr.,Sp,An.,M.Kes.

Referensi:

1. Cardona V, Ansotegui IJ, Ebisawa M, et al. World allergy organization anaphylaxis guidance 2020. World Allergy OrganJ. 2020;13(10), 100472.

2. Cardona V. Overview of allergic disease: Anaphylaxis – WAO White Book on Allergy 2026 – 2.11. World Allergy OrganJ. 2026; 19:101338

3. Tintinalli, Judith E. (2010). *Emergency Medicine: A Comprehensive Study Guide (Emergency Medicine (Tintinalli))*. New York: McGraw-Hill Companies. pp. 177–182.

KETERAMPILAN MEDIK

JENIS KETERAMPILAN KLINIS : Pengelolaan Corpus Alienum pada Mata
LEVEL KOMPETENSI : 4A
NARASUMBER : 1. Dr. Awan Buana, dr.,Sp.M, M.Kes
2. dr. Arini Ghaisa Atsari, Sp.M

I. CAPAIAN PEMBELAJARAN

Setelah mengikuti keterampilan medik ini, mahasiswa diharapkan mampu:

- Mengetahui kasus-kasus yang dapat merusak permukaan bola mata
- Dapat melakukan pengangkatan benda asing (*corpus alienum*) di konjungtiva

II. PENUGASAN

3. Jelaskan beberapa contoh kasus trauma okuli beserta penanganannya!
4. Jelaskan kasus yang dapat merusak permukaan bola mata beserta penanganannya!

III. PENGETAHUAN TERKAIT PROSEDUR

Bola mata dilindungi oleh rongga orbita, kelopak mata, jaringan lemak retrobulbar, dan refleks mengedip. Apabila perlindungan tersebut tidak berfungsi secara optimal, maka akan terjadi suatu trauma pada mata yang mengakibatkan kerusakan pada bola mata, kelopak mata, saraf mata, dan rongga orbita.

Kerusakan bola mata dapat menyebabkan gangguan fungsi penglihatan sampai kebutaan. Perawatan dan penanganan secara tepat sangat diperlukan untuk menghindari kemungkinan terjadinya cacat mata. Trauma pada mata dapat berupa trauma tumpul, trauma tembus bola mata, trauma kimia, dan trauma radiasi. Salah satu jenis trauma tumpul pada mata adalah trauma tumpul pada konjungtiva. Konjungtiva terdiri dari konjungtiva bulbi, konjungtiva tarsal superior dan konjungtiva tarsal inferior. Trauma tumpul pada konjungtiva dapat disebabkan oleh adanya benda asing atau corpus alienum pada konjungtiva, baik itu pada konjungtiva bulbi, ataupun pada konjungtiva tarsal superior/inferior. Trauma tumpul tersebut dapat menyebabkan luka pada sebagian ketebalan konjungtiva (laserasi konjungtiva).

Pasien yang mengalami adanya benda asing pada konjungtiva biasanya sebelumnya merasa kemasukan debu/kotoran ketika sedang mengendarai motor, mengelas/melakukan pekerjaan pertukangan tanpa memakai kacamata pelindung. Gejala klinis yang dirasakan pasien adalah adanya rasa sakit, pedih di mata, serta terjadi

lakrimasi. Tanda klinis: Adanya benda asing di konjungtiva, edema palpebra, blefarospasme, injeksi konjungtiva, dan goresan linear dari epitel kornea menunjukkan ada benda asing di konjungtiva tarsal superior.

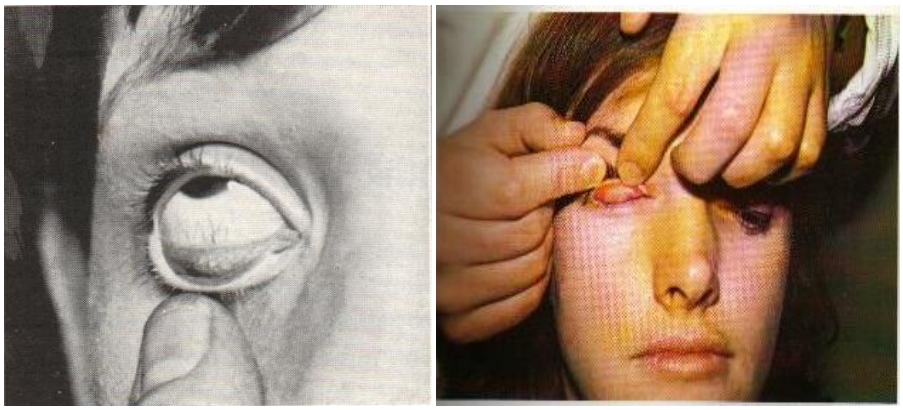

Gambar 29. Konj. Tarsal inferior & Konj. Bulbi - Konj. Tarsal superior

Pengobatan adanya benda asing pada konjungtiva adalah mengeluarkan benda asing dengan irigasi, kapas aplikator, ataupun jarum tuberkulin dengan visualisasi menggunakan senter dan kaca pembesar/*loop*. Penyulit yang dapat timbul bila benda asing di konjungiva tidak segera diekstraksi adalah: abrasi/defek epitel kornea yang akan memudahkan terjadinya keratitis infeksi atau ulkus kornea pada keadaan yang lebih lanjut. Keratitis ataupun ulkus kornea yang telah sembuh akan meninggalkan jaringan sikatrik pada kornea. Bila telah terjadi abrasi/keratitis, ataupun timbulnya sikatrik kornea, maka kornea sebagai salah satu media refraksi menjadi keruh sehingga akan menyebabkan penurunan tajam penglihatan, bahkan kebutaan.



Gambar 30. Abrasi Kornea dan Ulkus Kornea

IV. PROSEDUR PELAKSANAAN

Tujuan

1. Melakukan identifikasi adanya benda asing/*corpus alienum* di konjungtiva
2. Melakukan ekstraksi benda asing di konjungtiva.

Cara kerja

1. Pemeriksaan dilakukan pada pencahayaan yang terang.

V. DAFTAR TILIK EKSTRAKSI BENDA ASING DI KONJUNGTIVA

NO.	ASPEK YANG DINILAI	SKOR				BOBOT
		0	1	2	3	
	I. PERSIAPAN ALAT					
1	Sarung tangan, senter, loop, obat anastesi topical (pantocain 0.5%), tetes mata betadine 2.5%, betadine cair, duk bolong, jarum tuberculin, kapas applicator, cutton bud steril, aquabidest dalam spuit 10 cc, salep mata antibiotika, kassa steril, plester untuk verband, bengkok.					2
	II. PERSIAPAN PASIEN					
2	Memberi salam, mempersilahkan duduk dan mengenalkan diri					1
3	Menanyakan identitas pasien dan mencocokkan dengan rekam medik					1
4	Menjelaskan cara dan tujuan tindakan					2
5	Meminta persetujuan pasien secara lisan					1
	III. PERSIAPAN PENOLONG					
6	Memakaikan loop pada kepala pemeriksa					2
7	Memakai alat pelindung diri					
	IV PELAKSANAAN					
8	Meneteskan anastesi topikal (pantocain 0.5%) pada forniks konjungtiva pasien					2

9	Meneteskan tetes mata betadine 2.5% di forniks konjungtiva sebagai tindakan a dan antiseptik pada permukaan okular					2
10	Memakai sarung tangan					2
11	Melakukan tindakan a dan antiseptik pada palpebra pasien menggunakan kassa steril yang telah dicelupkan di dalam betadine, dengan gerakan memutar dari arah dalam ke luar					3
12	Memasang duk bolong pada mata pasien					3
13	Mengidentifikasi letak benda asing (konjungtiva tarsal superior/konjungtiva bulbi/konjungtiva tarsal inferior), sambil meminta kepada asisten untuk memberikan penerangan pada mata pasien dengan menggunakan senter					3
14	Untuk identifikasi benda asing yang terletak pada konjungtiva tarsal superior, membalik kelopak mata atas dengan mengunakan jari tangan kanan menekan kulit kelopak atas ke bawah , kemudian jempol membalikkan kelopak mata atas.					3
15	Ekstraksi dilakukan dengan kapas aplikator/cutton bud steril, bila sulit dapat dibantu dengan menggunakan jarum tuberkulin steril tajam.					3
16	Mengirigasi bola mata dengan aquabidest					2
17	Aplikasikan betadine pada luka bekas corpus alienum					
18	Mengaplikasikan salep mata antibiotika ke dalam mata pasien					2
19	Memasang verband pada mata pasien					3
	IV. Penutup					
20	Meletakkan semua alat habis pakai ke dalam bengkok					2
21	Memberitahukan kepada pasien bahwa tindakan telah selesai, dan meminta pasien untuk kontrol keesokan harinya.					2

Catatan: Nilai 0 = Tidak melakukan pemeriksaan.
Nilai 1 = Melakukan pemeriksaan tidak sempurna.
Nilai 2 = Melakukan pemeriksaan dengan benar.

Nilai Akhir : $\frac{\text{Bobot nilai}}{88} \times 100\%$

GLOBAL RATING:

Bulatkan salah satu penilaian yang sesuai dengan performa mahasiswa dalam pembelajaran keterampilan ini, dan berilah arahan terhadap prosedur yang memerlukan perbaikan.

1	2	3	4	5	6	7	8	9
Peserta mendemontrasikan 10-30% tahapan prosedur dengan tepat			Peserta mendemontrasikan 30-60% tahapan prosedur dengan tepat			Peserta mendemonstrasikan 70-90% tahapan dengan tepat		
Prosedur yang memerlukan perbaikan / pelatihan lebih lanjut:								
Observer (.....)								

Instruktur memilih salah satu nilai penguasaan keterampilan mahasiswa pada saat pembelajaran keterampilan serta memberikan arahan prosedur yang harus diperbaiki.

Narasumber:

Dr. Awan Buana, dr.,Sp.M, M.Kes
Arini Ghaisa Atsari, dr.,Sp.M

REFERENSI

1. Cher, KC. Emergency ophtalmology, A Rapid Treatment Guide. New York: McGraw-Hill Medical Publishing Division; 2002.
2. Kanski, J.J. Clinical Ophtalmology, A systematic Approach, 5th ed. Oxford Butterworth-Heinemann Ltd; 2003.
3. Kuhn F, Pieramici DJ. Ocular Trauma: Principle and Practice. New York: Thieme; 2002.

KETERAMPILAN MEDIK-5

JENIS KETERAMPILAN KLINIS : Bantuan Hidup Jantung Lanjut (ACLS) KOMPETENSI : 3B
NARASUMBER : dr. Arinta Setyasari Sp.JP, FIHA

I. CAPAIAN PEMBELAJARAN

Setelah mengikuti keterampilan medik ini mahasiswa mampu:

1. Melakukan interpretasi gambaran EKG pada henti jantung untuk membedakan irama yang memerlukan penatalaksanaan shockable atau not shockable.
2. Memperagakan tata urut penanganan henti jantung sampai dengan penggunaan Defibrilator.

II. PENUGASAN

Skenario

Pada saat Anda bekerja di IGD, Anda mendapatkan pasien laki-laki 60 tahun dengan riwayat penyakit jantung koroner yang sedang menunggu ruang perawatan tiba-tiba tidak sadar, dilakukan cek nadi dan nafas ternyata tidak ada nadi dan nafas. Anda segera melakukan resusitasi jantung paru (RJP) dan dari layar monitor didapatkan gambaran irama sebagai berikut, maka tindakan yang Anda lakukan adalah :

1. Lakukan assesment terhadap pasien tersebut
2. Lakukan tindakan yang sesuai untuk henti jantung shockable dan non shockable
3. Jelaskan algoritme penanganannya

I. Henti Jantung Mendadak dan Resusitasi Jantung Paru

Penyakit Jantung dan pembuluh darah sampai saat ini masih merupakan penyebab kematian nomor satu di dunia. Dari survei yang dilakukan oleh WHO pada tahun 2004, diperkirakan sebanyak 17,1 juta orang meninggal karena penyakit jantung dan pembuluh darah dari jumlah tersebut diperkirakan 7,2 juta kematian disebabkan oleh penyakit jantung koroner. Pada tahun 2030, WHO memperkirakan terjadi 23,6 juta kematian karena penyakit jantung dan pembuluh darah. 40% pasien sindroma koroner akut (SKA) dapat terjadi irama fibrilasi ventrikel (VF), suatu irama yang menyebabkan henti jantung mendadak. Kebanyakan pasien mengalami takikardia ventrikel (VT) sebelum akhirnya berubah menjadi VF, dan pada saat pasien akhirnya direkam irama jantungnya, irama jantung sudah mengalami perburukan lagi menjadi asistol. Terapi optimal untuk mengatasi VF adalah resusitasi jantung paru (RJP) dan defibrilasi elektrik. indakan-tindakan berkelanjutan yang saling terkait satu sama lain agar memperoleh hasil yang maksimal untuk menyelamatkan hidup pasien.

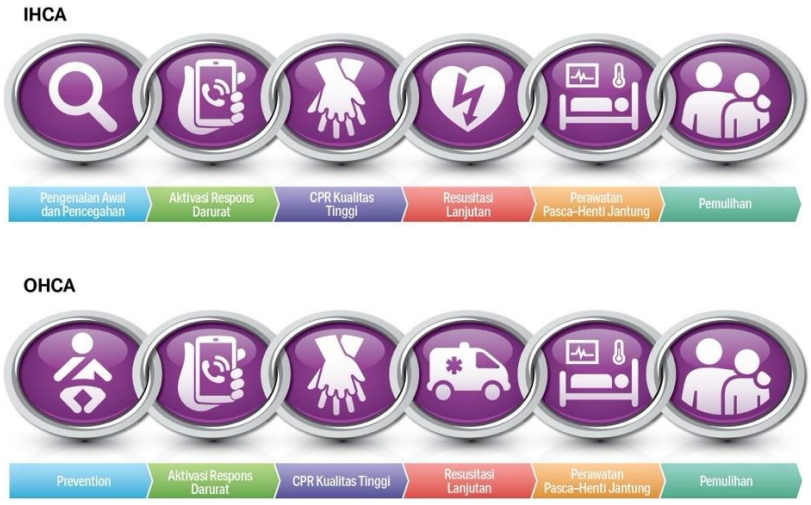

Tindakan yang berkesinambungan ini disebut dengan rantai kelangsungan hidup (the chain of survival).

1. Rantai pertama adalah mendeteksi segera kondisi pasien dan meminta pertolongan (early access),

2. Rantai kedua adalah resusitasi jantung paru (RJP) segera (earlycardiopulmonary resuscitation),
3. Rantai ketiga adalah defibrilasi segera (early defibrillation),
4. Rantai keempat adalah tindakan bantuan hidup jantung lanjut segera (early advanced cardivascular life support)
5. Rantai kelima adalah perawatan pasca henti jantung (postcardiac-arrestcare).

Rantai pertama adalah mendeteksi segera kondisi pasien dan meminta pertolongan (early access)

Penolong harus dapat memastikan korban tidak responsif dengan cara berteriak/menepuk-nepuk, atau menggoyangkan bahu pasien, setelah itu dapat dilanjutkan dengan memberikan rangsang nyeri, penolong juga perlu memeriksa pernapasan korban, jika pasien tidak bernapas atau bernapas secara abnormal (gasping), penolong harus mengasumsikan pasien mengalami henti jantung.

Cek CAB

Circulation : Tangan dan kaki pasien pucat, dingin, dan lembab? Terdapat perdarahan eksternal ? Jika terdapat perdarahan, segera tutup dan tekan luka Perdarahan

Airway : Periksa apakah pasien terdapat gangguan pada saluran napas, penolong dapat membuka jalan nafas dengan melakukan jaw thrust / chin lift (yaitu dengan dengan meletakkan telapak tangan pada dahi korban dan menengadahkan kepala korban. Gunakan tangan yang lain untuk menarik dagu korban sehingga jalan napas dapat terbuka).

Breathing

Meminta pertolongan :

- Teriak ke sekitar untuk meminta bantuan
- Telepon ke nomor darurat (119) kemudian sebutkan nama, alamat, jenis kejadian, jumlah dan kondisi korban, dan Apa yang diperlukan).
- Jika kejadian di Rumah Sakit -> Aktifkan sistem CODE BLUE

Rantai kedua adalah resusitasi jantung paru (RJP) segera (early cardiopulmonary resuscitation)

Kompresi dada yang efektif dilakukan dengan prinsip push hard, push fast, minimal interruption, complete recoil.[2] Untuk memaksimalkan efektivitas kompresi dada, korban harus berada di tempat yang permukaannya rata. Penolong berlutut di samping korban apabila lokasi kejadian di luar rumah sakit atau berdiri di samping korban apabila di rumah sakit. Penolong meletakkan tumit tangannya di bagian bawah tulang dada korban dan meletakkan tumit tangan yang lain di atas tangan yang pertama. Penolong memberikan kompresi dada dengan kedalaman kurang lebih 2 inci/ 5cm.[2] Penolong memberikan kompresi dada dengan frekuensi 100-120 kali permenit.Penolong juga harus memberikan waktu bagi dada korban untuk mengembang kembali agar aliran darah ke berbagai organ tidak berkurang.Penolong juga harus meminimalisasi frekuensi dan durasi dari interupsi dalam kompresi untuk memaksimalkan RJP yang dilakukan.

Ketika terdapat lebih dari satu penolong, dianjurkan untuk memberikan RJP secara bergiliran setiap 2 menit sekali atau setelah 5 siklus untuk menghindari berkurangnya kualitas RJP.Satu siklus RJP terdiri dari kompresi dan napas bantuan dengan rasio 30:2.

Memberikan Bantuan Nafas Buatan

Napas bantuan diberikan dalam waktu satu detik.Gunakan rasio kompresi dan napas bantuan 30:2.Napas bantuan dapat diberikan dengan berbagai cara.Cara pertama, bantuan napas dari mulut ke mulut, dilakukan dengan membuka jalan napas korban, menutup hidung korban, dan memberikan napas bantuan dalam waktu 1 detik.Pastikan terdapat kenaikan dada ketika dilakukan napas bantuan. Pemberian volume udara yang berlebihan harus dihindari karena dapat memperburuk kondisi korban, sesuaikan dengan volume saat menarik napas dan membuang napas secara biasa dari paru manusia normal.

Bantuan nafas yang diberikan dapat berupa :

- Bantuan pernafasan mulut ke mulut
- Bantuan pernafasan mulut ke hidung
- Bantuan pernafasan mulut ke sungkup
- Bantuan pernafasan dengan kantung nafas buatan (bag mask)

RJP dapat dihentikan jika ditemukan kondisi2 seperti

1. Kembalinya denyut jantung dan napas spontan (pasien bergerak spontan)
2. Pasien alih rawat ke tempat perawatan
3. Penolong terancam keselamatannya
4. Penolong kelelahan
5. Do not resuscitate (DNR)

Jika pada pasien sudah ditemukan tanda2 pasti kematian seperti lebam mayat, kaku mayat, dan pembusukkan maka dapat dipastikan bahwa pasien sudah meninggal maka tidak dilakukan RJP.

Rantai ketiga adalah defibrilasi segera (early defibrillation)

Pada saat terjadi VF atau takikardia ventrikel tanpa nadi (pulseless VT) maka jantung berhenti memompa darah sehingga tidak ada aliran darah ke seluruh tubuh. Sisa oksigen dalam darah akan habis dalam waktu kurang dari 90 detik. Sel-sel miokard akan cepat mengalami iskemia yang akan menyebabkan penurunan energi sel dengan cepat dan kemudian terjadi asidosis yang berat. Dari perspektif metabolik VF menghabiskan energi sel otot jantung lebih banyak daripada dalam keadaan irama sinus yang normal. Apabila defibrilasi dilakukan pada saat energi sel sudah habis, maka kemungkinan otot jantung berkonstraksi lagi setelah periode asistole sangat kecil. Oleh karena itu defibrilasi harus dilakukan secepat mungki

Defibrilator diindikasikan untuk mengembalikan berbagai jenis takiaritmia ke irama sinus normal, yaitu:

1. VF dan VT tanpa nadi, diberikan defibrilasi dengan energi tertinggi dari alat tersebut. Untuk monophasic biasanya 360 joule, sedangkan biphasic sekitar 150-200 joule.
2. Takikardia ventrikuler: dilakukan kardioversi dengan energi awal 100 joule dan dapat ditingkatkan bila belum berhasil.
3. Untuk bayi dan anak diberikan dosis awal 2 joule/kg BB. Untuk shock berikutnya diberikan 4 joule/kg BB.

Sebelum melakukan shock berikan aba-aba pada seluruh anggota tim untuk tidak bersentuhan dengan pasien maupun tempat tidurnya sambil memastikan diri sendiri juga tidak bersentuhan.

Contoh aba-aba: I'm going to shock on three:

1. One, I'm clear
2. Two, you are clear
3. Three, Every body is clear.

Untuk terakhir kali lihat secara visual apakah semua sudah tidak bersentuhan dengan pasien, lihat ke monitor untuk pastikan irama belum berubah.

1. Segera tekan tombol discharge secara bersamaan untuk melepaskan energi listrik ke pasien, sambil tetap menekan paddle dengan mantap ke dinding dada pasien.
2. Segera angkat paddle dan lanjutkan resusitasi jantung paru selama 5 siklus atau sekitar 2 menit, setelah itu lakukan penilaian irama jantung.

EKG yang dapat ditemukan pada henti jantung :

1. Ventrikel Fibrilasi
2. Ventrikel takikardia tanpa nadi
3. Asystole
4. PEA (Pulseless End Activity)

Ventrikel Fibrilasi





Ventrikular Takikardia tanpa nadi

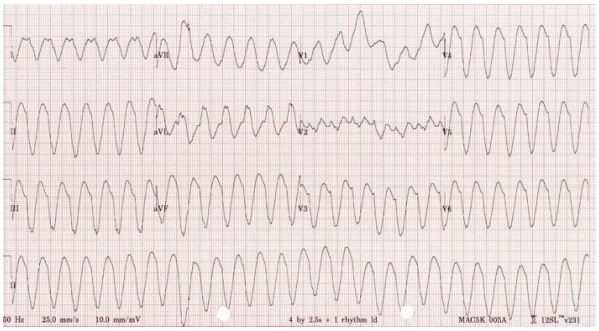

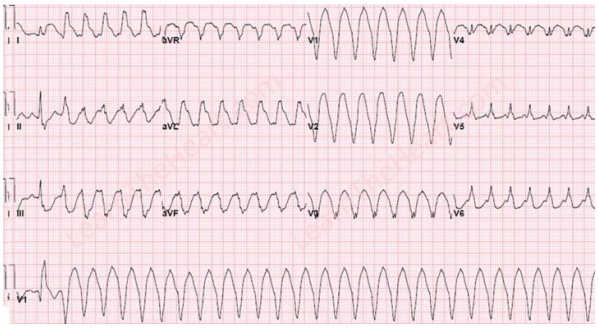

Asystole

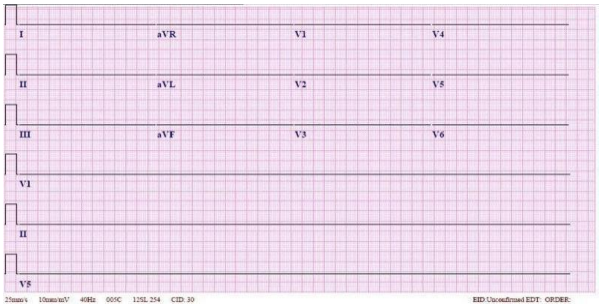



PEA (Pulseless End Activity)

Didapatkan irama listrik jantung (Gambaran EKG) pada monitor tapi tidak didapatkan denyut nadi.

Obat-obat yang digunakan dalam algoritme henti jantung

1. Epinephjine 1 mg

   Epinefrin, juga disebut adrenalin , merupakan hormon dan neurotransmitter. Sebagai hormon, ia dibuat dan dilepaskan oleh kelenjar adrenal, yang merupakan kelenjar berbentuk topi yang terletak di atas setiap ginjal. Epinefrin adalah

katekolamin simpatomimetik yang memberikan efek farmakologis pada reseptor alfa dan beta-adrenergik menggunakan sistem pembawa pesan kedua yang terhubung dengan protein G. Epinefrin memiliki afinitas yang lebih besar terhadap reseptor beta dalam dosis kecil. Namun, dosis besar menghasilkan tindakan selektif pada reseptor alfa. Melalui tindakannya pada reseptor alfa-1, epinefrin menginduksi peningkatan kontraksi otot polos vaskular, kontraksi otot dilator pupil, dan kontraksi otot sfingter usus. Efek signifikan lainnya termasuk peningkatan denyut jantung, kontraktilitas miokardium, dan pelepasan renin melalui reseptor beta-1.

2. Amiodaron 150 mg

   Amiodaron adalah obat antiaritmia untuk pengobatan aritmia ventrikel yang mengancam jiwa. Akan tetapi, obat ini juga banyak digunakan di luar label untuk mengobati takiaritmia supraventrikular, seperti fibrilasi atrium, dan untuk mencegah takiaritmia ventrikel pada pasien berisiko tinggi.

Algoritme Penanganan Henti Jantung :

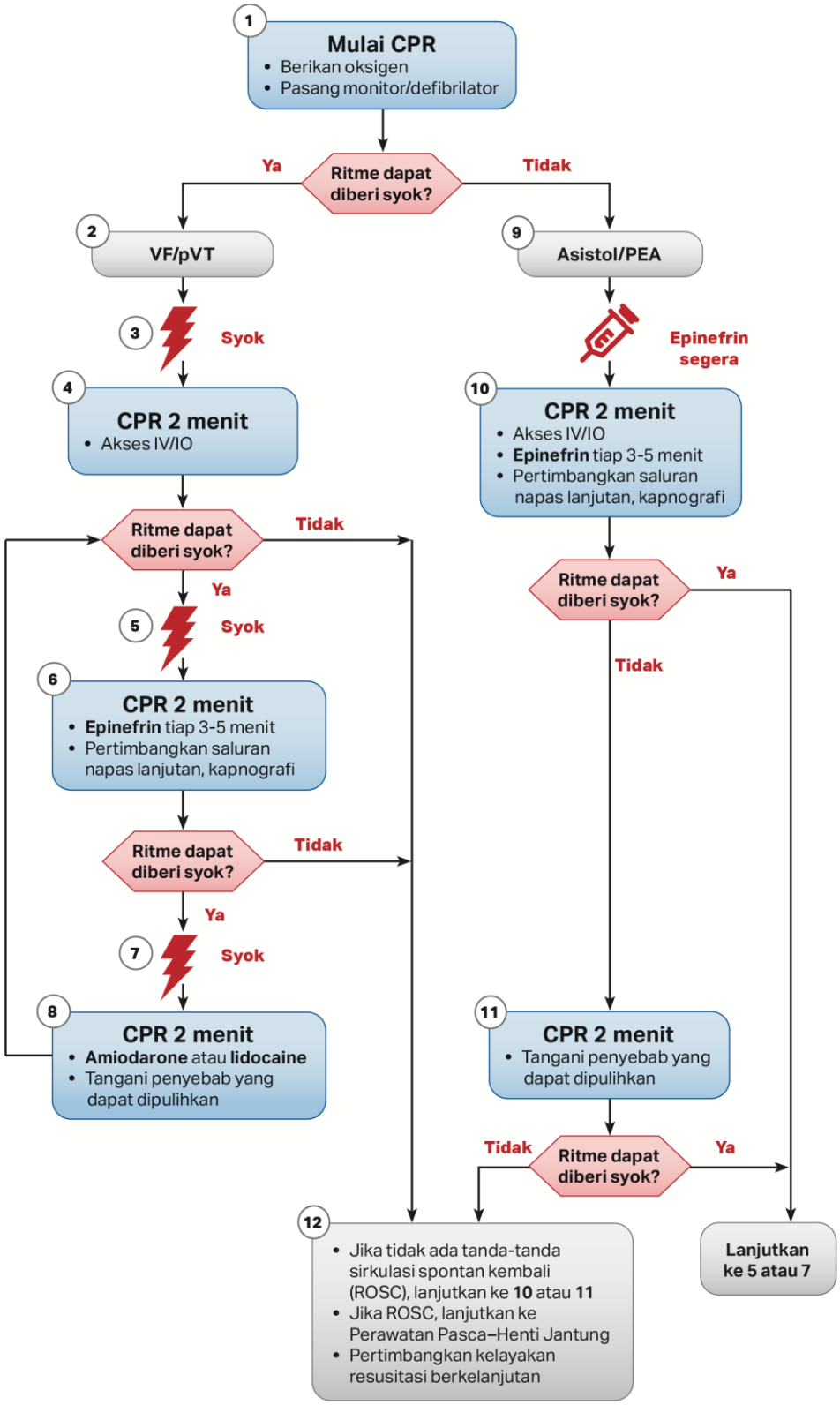

© 2020 American Heart Association

Kualitas CPR

- Tekan kuat (minimum 2 inci [5 cm]) dan cepat (100-120/menit) dan biarkan rekoil dada selesai.
- Minimalisir interupsi dalam kompresi.
- Hindari ventilasi berlebihan.
- Ganti kompresor tiap 2 menit, atau lebih awal jika kelelahan.
- Jika tidak ada saluran napas lanjutan, rasio kompresi-ventilasi 30:2.
- Kapnografi gelombang kuantitatif
  - Jika P_{ETCO_2} rendah atau menurun, taksir ulang kualitas CPR.

Energi Syok untuk Defibrilasi

- **Bifasik**: Rekomendasi produsen (misalnya, dosis awal 120-200 J); jika tidak diketahui, gunakan maksimum yang tersedia. Dosis kedua dan seterusnya harus setara, dan dosis lebih tinggi boleh dipertimbangkan.
- **Monofasik**: 360 J

Terapi Obat

- **Dosis IV/IO epinefrin:** 1 mg tiap 3-5 menit
- **Dosis IV/IO amiodarone:** Dosis pertama: 300 mg bolus. Dosis kedua: 150 mg.
  atau
  Dosis IV/IO Lidocaine: Dosis pertama: 1-1,5 mg/kg. Dosis kedua: 0,5-0,75 mg/kg.

Saluran Napas Lanjutan

- Intubasi endotrakeal atau saluran napas lanjutan supraglotik
- Kapnografi gelombang atau kapnometri untuk mengonfirmasi dan memantau penempatan pipa ET
- Setelah saluran napas lanjutan terpasang, berikan 1 napas tiap 6 detik (10 napas/menit) dengan kompresi dada terus-menerus

Sirkulasi Spontan Kembali (ROSC)

- Denyut dan tekanan darah
- Kenaikan berkelanjutan dan tiba-tiba dalam P_{ETCO_2} (umumnya ≥40 mm Hg)
- Gelombang tekanan arterial spontan dengan pemantauan intra-arterial

Penyebab yang Dapat Dipulihkan

- **H**ipovolemia
- **H**ipoksia
- Ion **H**idrogen (asidosis)
- **H**ipo-/hiperkalemia
- **H**ipotermia
- **T**ensi pneumotoraks
- **T**amponade, jantung
- **T**oksin
- **T**rombosis, paru
- **T**rombosis, koroner

II. DAFTAR TILIK DEFIBRILASI ELEKTRIK

NAMA :

NIM :

TANGGAL :

INSTRUKTUR :

	Aspek yang dinilai		Skor			Bobot
		0	1	2	3	
I	PERSIAPAN ALAT					
	Defibrilator, Jelly, ephinefrin, peralatan intubasi, amiodaron					
II	PERSIAPAN PASIEN					
	Letakkan penderita pada posisi aman di tempat yang teduh dan kering dengan sirkulasi udara yang baik. Bila dada penderita basah sebaiknya dikeringkan dulu.					
III	PERSIAPAN PENOLONG					
	Operator dan peralatan normalnya berada di sisi kiri penderita. Menggunakan alat pelindung diri					
IV	PELAKSANAAN					
	I.Bantuan Hidup Dasar					
1	Periksa kesadaran (Cek Respon)					1
2	Minta bantuan (Call for help)					1
5	Menilai nadi dan memberikan pijat jantung bila tanpa nadi (Circulation), 30 kali					1
3	Menilai dan membebaskan jalan napas (Airway)					1
4	Menilai dan memberikan napas buatan (Breathing)					1

5	Melanjutkan pijat jantung : ventilasi (RJP) dengan 30:2 (1 siklus) baik 1 atau 2 penolong sampai dengan monitor/defibrillator siap					1
	II. Identifikasi irama henti jantung					
6.	Stop RJP !!!					3
7	Menilai irama shockable (VT pulseless, VF) atau not shockable (asystole, PEA) maksimal 10 detik					3
	III. Persiapan defibrilasi I					
8	Lanjutkan RJP !!!					3
9	Menentukan energi yang diperlukan					3
10	Lakukan pengisian defibrilator					3
11	Oleskan jelly ke paddle					3
12	Tempelkan paddle (stop RJP)					3
	IV. Melaksanakan Defibrilasi elektrik I					
12	Berikan aba-aba pada seluruh anggota tim					3
13	Lihat ke monitor untuk pastikan irama belum berubah					3
14	Tekan tombol discharge sambil tetap menekan paddle dengan mantap ke dinding dada pasien					3
15	Angkat paddle dan lanjutkan resusitasi jantung paru selama 5 siklus atau sekitar 2 menit					3
	V. Identifikasi irama henti jantung (ulang no 6&7)					
16	Stop RJP !!!					3
17	Menilai irama shockable (VT pulseless, VF) atau not shockable (asystole, PEA) maksimal 10 detik					3
	VI. Persiapan defibrilasi II					
18	Lanjutkan RJP !!!				3	
19	Menentukan energi yang diperlukan				3	
20	Lakukan pengisian defibrilator				3	
21	Tempelkan paddle (stop RJP)					

VII. Melaksanakan Defibrilasi elektrik II							
22	Berikan aba-aba pada seluruh anggota tim				3		
23	Lihat ke monitor untuk pastikan irama belum berubah				3		
24	Tekan tombol discharge sambil tetap menekan paddle dengan mantap ke dinding dada pasien					3	
25	Angkat paddle dan lanjutkan resusitasi jantung paru selama 5 siklus atau sekitar 2 menit					3	
26	Berikan Epinefrin 1 mg IV					3	
27	Pertimbangan Intubasi bila siap					1	
VIII. Identifikasi irama henti jantung (ulang no 6&7)							
28	Stop RJP !!!					3	
29	Menilai irama shockable (VT pulseless, VF) not shockable (asystole, PEA) maksimal 10 detik					3	
IX. Persiapan defibrilasi III							
30	Lanjutkan RJP !!!						
31	Menentukan energi yang diperlukan				3		
32	Lakukan pengisian defibrilator				3		
33	Tempelkan paddle (stop RJP)						
X. Melaksanakan Defibrilasi elektrik III							
34	Berikan aba-aba pada seluruh anggota tim				3		
35	Lihat ke monitor untuk pastikan irama belum berubah				3		
36	Tekan tombol discharge sambil tetap menekan paddle dengan mantap ke dinding dada pasien					3	
37	Angkat paddle dan lanjutkan resusitasi jantung paru selama 5 siklus atau sekitar 2 menit					3	
38	Berikan Amiodaron 300 mg IV					3	
Ulang lagi mulai V. Identifikasi irama henti jantung ...dst							

Catatan :

Nilai 0 = Tidak melakukan pemeriksaan.

Nilai 1 = Melakukan pemeriksaan tidak sempurna.

Nilai 2 = Melakukan pemeriksaan dengan benar.

Nilai Akhir : Bobot nilai x 100%

38

GLOBAL RATING:

Bulatkan salah satu penilaian yang sesuai dengan performa mahasiswa dalam pembelajaran keterampilan ini, dan berilah arahan terhadap prosedur yang memerlukan perbaikan.

<table>
<tr><td>1</td><td>2</td><td>3</td><td>4</td><td>5</td><td>6</td><td>7</td><td>8</td><td>9</td></tr>
<tr><td colspan="3">Peserta mendemontrasikan 10-30% tahapan prosedur dengan tepat</td><td colspan="3">Peserta mendemontrasikan 30-60% tahapan prosedur dengan tepat</td><td colspan="3">Peserta mendemonstrasikan 70-90% tahapan dengan Tepat</td></tr>
<tr><td colspan="9">Prosedur yang memerlukan perbaikan / pelatihan lebih lanjut:</td></tr>
<tr><td colspan="9">Observer

(.....)</td></tr>
</table>

Instruktur memilih salah satu nilai penguasaan keterampilan mahasiswa pada saat pembelajaran keterampilan serta memberikan arahan prosedur yang harus diperbaiki.

Narasumber:

Arinta Setyasari dr., Sp.JP

Referensi

1. Ferry DR. ECG In 10 Days. Second Edition. Singapore: Mc Graw Hill; 2022. p. 37-93 and 151-193.
2. Hazinski MF, Foeld JM. 2020 American Heart Association Guidelines for Cardiopulmonary Resuscitation and Emergency Cardiovascular Care. Circulation. 2020;122: Issue 18_suppl_3
3. Hoekstra JW. Advanced Cardiac Life Support. In: Handbook of Cardiovascular Emergencies. Second Edition. Philadelphia: Lippincott Williams & Wilkins; 2022. p. 53-62
4. Karo-Karo S, Rahajoe AU, Sulistyo S. Buku Panduan Kursus Bantuan Hidup Lanjut (ACLS) Indonesia. Jakarta; Perhimpunan Dokter Spesialis Kardiovaskuler Indonesia; 2020
5. Myerburg RJ, Castellanos A. Cardiac Arrest and Sudden Cardiac Death. In: Braunwald's Heart Disease, A Textbook of Cardiovascular Medicine. Eighth Edition. Philadelphia: Saunders Elsevier; 2023. p. 933-974.