KETERAMPILAN MEDIK-1

TANGGAL	: Kamis, 1 Oktober 2026
JENIS KETERAMPILAN KLINIS	: Pengelolaan Luar Rumah Sakit 1. Komunikasi Ambulance 2. Pembebasan Jalan Nafas 3. Manuver Heimlich
LEVEL KOMPETENSI	: 4A
NARASUMBER	: 1. Atep Supriadi, dr., Sp.EM 2. Odih Fahruzi, dr., Sp.An-TI., AIFO-K 3. Dendi Septian, dr., Sp.An-TI., MMRS

KOMUNIKASI AMBULANCE

I. CAPAIAN PEMBELAJARAN

Setelah mengikuti keterampilan medik ini, mahasiswa mampu :

1. Melakukan mengoperasikan handy talky
2. Melakukan komunikasi jarak jauh dengan menggunakan handy talky

II. PENUGASAN

Sebagai dokter yang kompeten kerja di PSC/ pre hospital ataupun bencana, maka harus bisa menggunakan handy talky.

1. Sebutkan bagian-bagian Handy Talky
2. Tatacara penggunaan handy talky dan kata kata yang sering di pergunakan dalam komunikasi memakai handy talky

III. PENGETAHUAN TERKAIT PROSEDUR

Tatacara berkomunikasi :

1. berbahasa indonesia yang baik dan benar
2. singkat, jelas dan mudah dimengerti
3. perhatikan cara menekan PTT
4. berikan kata “ganti” bila perkataan sudah selesai
5. berikan”sela” bila isi beritanya terlalu Panjang

Fakultas Kedokteran Unjani

ABJAD

A (alpha) B (bravo) C (Charlie) D (delta) E (Echo) F (foxtrot) G (golf) H (hotel) I (india) J (juliet) K (kilo) L (lima) M (mike) N (november) O (oscar) P (papa) Q (quebeq) R (romeo) S (siera) T (tanggo) U (uniform) V (victor) X (X ray) Y (yanke) Z (zulu)



Tatacara menggunakan handy Talky :

1. tekan PTT (push to transmit) tunggu 3 - 4 detik, baru menyampaian berita
2. jarak bibir dengan mikrofon 10 - 15 cm
3. setelah pembicaraan selesai tunggu 4 detik, baru lepas PTT

Contoh Skenario

Keterangan : **- Petugas Ambulkan 119 (PA)**
- **Dokter Jaga (DJ)**

PA : IGD RS Dustira, IGD Dustira apa anda monitor, ambulan 119 memanggil? **(diulang-ulang hingga ada jawaban)**

DJ : *Ya, Silahkan masuk, disini IGD RS Dustira dengan operator (Sebutkan nama anda) dr. Jaga, dengan siapa ini dan apa yang bisa kami bantu ?* **GANTI**

PA : Saya (sebutkan nama anda) dari petugas ambulan 119, saat ini kami sedang berada di….(**sebut lokasi anda**) untuk menolong korban kecelakaan Lalu Lintas. **GANTI.**

DJ : *Bagaimana keadaan korban dan apa yang telah anda lakukan ?* **GANTI**

PA : Korban seorang laki-laki, umur kurang lebih 35 tahun, mengalami kecelakaan dengan mekanisme trauma kecelakaan lalu lintas motor tabrak mobil yang lagi berhenti.

Fakultas Kedokteran Unjani

Sampai disini apakah dapat diterima dengan baik, **GANTI**

DJ : *LANJUT !!*
(Bila perkataan PA sudah jelas)
Mohon di ulang karena suara anda kurang jelas …….
(bila perkataan PA kurang jelas)

PA : Dari primary survey kami dapatkan penderita tidak sadar dengan tanda-tanda shock . Sementara telah kami berikan oksigen via nasal kanula 3 liter/ menit. **GANTI**

DJ : Bagaimana dengan hasil pemeriksaan tanda-tanda vitalnya ? **GANTI**

PA : Sebelum kami lakukan tindakan kami dapatkan tekanan darah 80/50 mmHg, nadi 130x/ menit, RR 25 x/menit, akral dingin dan basah, kami pasang infus 1 jalur dengan cairan infus RL 1000cc/ jam dan balut bidai. Pemeriksaan lanjutan ditemukan open fraktur femur dextra. **GANTI**

DJ : *Pasang satu lagi infus dengan jarum no.18G berikan cairan RL dengan kecepatan 1000cc dalam 1 jam*
Apabila memungkinkan , dapat dipasang folley catheter untuk memonitor produksi urine dan harap anda control perdarahan pada fraktur femur. **SELA**
Untuk tekanan darah dipertahankan dengan sistolik cukup antara 90 – 100 agar arus perdarahan tidak makin besar dan di upayakan sesegera mungkin korban dikirim ke Rumah Sakit. **GANTI**

PA : Baik, kami laksanakan dan kira-kira kurang lebih 15 menit kami akan tiba di Rumah Sakit. Terima kasih atas bantuan dan petunjuknya, akam kami hubungi bila ada perkembangan dan selanjutnya kami **STAND BY**

DJ : *Baik, Silahkan saya tunggu bila ada perkembangan silahkan panggil kembali dan untuk sementara kami juga* **STAND BY**

II. DAFTAR KOMUNIKASI AMBULANCE

NAMA :
NIM :
TANGGAL
INSTRUKTUR :

No	Aspek yang dinilai	SKOR 0	1	2	3	Bobot
URUTAN – URUTAN PEMANGGILAN MEDICAL DIRECTION STATION						
I	Pemanggilan					2
II	Pengenalan diri dan lokasi					2
III	Penyampaian Berita					

	Identitas korban : laki-laki/wanita, umur 25 tahun, dan seterusnya					2
	Mekanisme kerja					2
	Resume kegawatan klinis, disertai informasi tanda-tanda vital					2
	Hal-hal yang sudah dilakukan untuk mengantisipasi kegawatan korban (resusitasi dan stabilisasi)					2
	Keadaan korban setelah tindakan tersebut					2
	Advise tindakan tambahan/lebih lanjut					2
	Informasikan berapa lama waktu yang diperlukan untuk sampai di pusat rujukan					2
TOTAL						18

GLOBAL RATING:

Bulatkan salah satu penilaian yang sesuai dengan performa mahasiswa dalam pembelajaran keterampilan ini, dan berilah arahan terhadap prosedur yang memerlukan perbaikan.

1	2	3	4	5	6	7	8	9
Peserta mendemontrasikan 10-30% tahapan prosedur dengan tepat			Peserta mendemontrasikan 30-60% tahapan prosedur dengan tepat			Peserta mendemonstrasikan 70-90% tahapan dengan tepat		
Prosedur yang memerlukan perbaikan / pelatihan lebih lanjut:								
Observer (.....)								

Fakultas Kedokteran Unjani

PEMBEBASAN JALAN NAPAS TANPA ALAT, PEMASANGAN PIPA OROFARINGEAL DAN BANTUAN VENTILASI DENGAN BVM

I. CAPAIAN PEMBELAJARAN

Setelah mengikuti keterampilan medik ini, mahasiswa mampu:

1. Melakukan identifikasi obstruksi jalan napas pada simulasi kasus pasien tidak sadar.
2. Melakukan pembebasan jalan napas tanpa alat serta memasang pipa nasofaring pada manikin.

II. PENUGASAN

Seorang mahasiswi berumur sekitar 20 tahun yang tinggal satu indekos dengan anda diketemukan tak sadarkan diri di kamarnya, diduga setelah mengkonsumsi obat-obatan tertentu (ada sisa obat dalam botol).

a. Apakah yang akan Anda lakukan?
b. Saat Anda menghampiri korban, ternyata korban tidak bernapas, tampak kebiruan, namun nadi masih teraba. Anda akan melakukan pembebasan jalan napas sebelum bantuan datang. Jelaskan langkah yang akan Anda lakukan!
c. Bila petugas datang membawa alat resusitasi, jelaskan langkah untuk memasang alat pembebasan jalan napas orofaring dan memberi bantuan napas dengan alat.

III. PENGETAHUAN TERKAIT PROSEDUR

Pendahuluan

A. Sumbatan jalan napas

Sumbatan jalan napas terjadi karena dua hal, penyebab trauma dan non trauma.

<u>Trauma jalan napas:</u>

- Trauma atau kelainan di sekitar jalan napas.
- *Neck trauma.*
- *Maxillofacial trauma.*

Non trauma:

- Infeksi yang menyebabkan edema di sekitar laring dan leher.
- Coma, penurunan tingkat kesadaran, tonus otot akan menurun.
- Aspirasi benda asing atau cairan lambung.
- Gangguan ventilasi:
  - depresi sentral.
  - perifer : otot-otot, diaphragma.
  - penyakit infeksi.

Penyebab Utama Obstruksi Jalan Napas pada Pasien yang Tidak Sadar

Pada pasien yang tidak sadar, lidah mengalami relaksasi. Bila leher pasien berada dalam posisi fleksi maka lidah akan jatuh ke belakang menutupi jalan napas sedangkan otot-otot leher tidak mampu mengangkat pangkal lidah serta epiglotis dari dinding faring posterior, sehingga terjadilah obstruksi jalan napas.

Obstruksi jalan napas dapat bersifat **total** atau **parsial**. Obstruksi total tidak menghasilkan suara sehingga sulit dikenali secara langsung. Akibatnya, terjadilah asfiksia (hipoksemia dan hiperkarbia), henti napas, dan henti jantung dalam 5-10 menit bila tidak dikoreksi. Obstruksi parsial menghasilkan suara dan juga harus dikoreksi segera karena dapat menyebabkan edema paru, kelelahan, henti napas sekunder, henti jantung, dan kerusakan otak hipoksik.

B. Mengenal sumbatan jalan napas:

Obstruksi total dikenali bila penolong tidak dapat mendengar atau merasakan aliran udara pada mulut atau hidung pasien. Bila terdapat gerakan pernapasan spontan, adanya retraksi supraklavikula dan interkosta saat inspirasi tanpa disertai pengembangan dada merupakan pentunjuk tambahan. Selama henti napas, bila tidak ada pergerakan napas spontan, obstruksi total dapat dikenali dengan kesulitan mengembangkan paru saat mencoba memberikan ventilasi tekanan positif kepada pasien.

Obstruksi parsial dikenali bila terdapat suara aliran napas tambahan, yang dapat disertai retraksi otot-otot interkosta dan suprasternum bila pasien bernapas spontan. *Snoring* (suara mendengkur) menandakan adanya obstruksi

parsial di hipofaring yang disebabkan oleh jatuhnya pangkal lidah. *Crowing* (suara berkokok) menandakan spasme laring. *Gurgling* (suara berkumur) menandakan adanya benda asing. *Wheezing* (suara bersiul) menandakan spasme bronkus.

LOOK:

- Gelisah
- Penurunan kesadaran
- Retraksi
- Deformitas
- Jaringan sekitar yang rusak

LISTEN:

- Bicara normal; Respon verbal yang positif tergantung dari baiknya jalan napas, ventilasi dan cukupnya perfusi otak.
- Nilai adanya suara tambahan: suara serak, suara berkumur, stridor/wheezing.

FEEL:

- *Maxillofacial/laryngeal crepitus fractures.*
- Periksa mulai dari leher sampai toraks: trachea, vena leher, keadaan jaringan; nilai adanya hematoma/edema dan krepitasi.

C. Penanganan sumbatan jalan napas

Prioritas pertama:

- Bebaskan jalan napas.
- oksigenisasi + ventilasi → *breathing support.*

Alat – alat bantu:

- *pulse oximetry*
- analisa gas darah.

Langkah – langkah yang dilakukan:

1. Membuka jalan napas tanpa alat:
   - *Chin lift*
   - *Jaw thrust*
   - Bila ada suara tambahan gurgling lakukan suction, bila ada benda asing padat diambil dengan menggunakan magill tang

   Hati-hati bila penderita muntah dengan gangguan kesadaran, mungkin diperlukan tindakan memiringkan seluruh tubuh (log roll) bagi penderita trauma (control *c- spine*) atau cukup dengan memiringkan kepala untuk mencegah aspirasi.

2. Membuka jalan napas dengan alat sederhana :
   - pipa oropharing airway (baik dipasang pada pasien yang tidak memberikan respon terhadap rangsang).
   - pipa nasopharing airway (lebih nyaman dipasang pada pasien sadar)
   - Laryngeal mask airway (LMA)

3. Membebaskan jalan napas dengan *definitif airway*:
   - intubasi endotrachea (oro/*nasotracheal intubation*).
   - *needle / surgical cricothyrotomi* (pada pasien trauma).

   Dilakukan bila :
   - Penderita apnoe.
   - Tidak mampu mempertahankan jalan napas dengan cara sederhana.
   - Mencegah aspirasi.
   - Adanya ancaman potensial terhadap jalan napas.
   - Cedera kepala dengan GCS < 8.
   - Memberikan oksigenisasi dan ventilasi adekuat.

   Dalam Keterampilan Medik ini, akan dipelajari mengenai pembebasan jalan napas tanpa alat dan dengan alat sederhana. Berikut teknik pelaksanaannya.

Fakultas Kedokteran Unjani

D. Pembebasan jalan napas tanpa alat

Menekan kepala ke arah belakang

Pada pasien tidak sadar, menekan kepala ke arah belakang (*head tilt*), mendorong mandibula ke depan, atau keduanya, akan mencegah obstruksi jalan napas di hipofaring yang diakibatkan jatuhnya pangkal lidah. Mengangkat dagu (*chin lift*) berguna untuk mencegah dagu merosot dan mempertahankan mulut sedikt terbuka, akan tetapi tidak menyebabkan rahang terdorong ke depan seperti metode mendorong rahang (*jaw thrust*).

Metode ini dinilai mudah dilakukan, aman, dan efektif. Menggunakan jari untuk membersihkan jalan napas (metode *finger sweep*) tidak direkomendasikan untuk dilakukan secara rutin, dilakukan hanya bila tampak ada benda padat di ororfaring.

Pada pasien yang dicurigai mengalami fraktur leher, tidak diperbolehkan melakukan hiperekstensi kepala, menggerakkan kepala pasien ke samping, ataupun menekan kepala secara maksimal karena dapat memperberat cedera. Mintalah asisten untuk mempertahankan imobilisasi kepala segaris, serta bila perlu doronglah rahang dan buka mulut. Mempertahankan jalan napas lebih penting daripada menangani trauma servikal.



Gambar 1. *Head tilt*

Triple airway maneuver

Pada 20% pasien yang tidak sadar, mendorong kepala ke arah belakang tidak cukup untuk membuka jalan napas. Dalam keadaan tersebut, metode tambahan untuk mendorong mandibula ke depan dapat memastikan jalan napas bebas. Meski kedua teknik digunakan, obstruksi nasofaring ekspirasi dapat terjadi pada 30% pasien yang tidak sadar bila mulut tertutup. Oleh karena itu, mulut harus sedikit dibuka, yakni dengan menarik bibir bawah. Harus diperhatikan, bila mulut terbuka lebar, tarikan leher akan berkurang sehingga konsekuensinya obstruksi kembali terjadi. Akan tetapi, tarikan leher akan kembali bila dilakukan pendorongan rahang (*jaw thrust*). Dengan memperhatikan hal tersebut, maka dikembangkanlah *triple airway maneuver* (gabungan menekan kepala, mendorong rahang, dan membuka mulut) sebagai metode manual ideal untuk mempertahankan jalan napas supralaring.

Prosedur ini agak sedikit menyakitkan, sehingga dapat juga sebagai metode menilai tingkat kesadaran dan membangkitkan refleks proteksi jalan napas pada pasien yang mengalami penurunan kesadaran ringan. Bila pasien tidak berespon terhadap prosedur ini maka dapat dianggap pasien dalam keadaan koma.

Menekan kepala ke belakang secara maksimal dapat memperberat cedera medulla spinalis pada pasien trauma servikal. Pada kasus seperti ini, *triple airway maneuver* adalah metode pengelolaan jalan napas terbaik setelah intubasi endotrakea



Gambar 2. *Triple Airway Manuver*

E. Pembebasan jalan napas dengan alat sederhana

Pemasangan Pipa Orofaning

Pipa orofaring, yang dikenal sebagai Guedel atau Mayo, memegang pangkal lidah ke depan dan melawan obstruksi dengan bibir dan geligi. Dengan demikian, pipa orofaring menggantikan dua komponen *triple airway maneuver* – mendorong rahang dan membuka mulut – yang sulit dipertahankan jangka panjang. Meski demikian, komponen ketiga, yakni menekan kepala ke belakang, masih tetap diperlukan. Hal ini disebabkan fleksi leher mengakibatkan ujung pipa tertarik sebagian dan pangkal lidah terdesak ke dinding faring posterior antara ujung pipa dan pintu laring. Pasien tertentu mungkin harus didorong rahangnya sekalipun sudah dipasang pipa faring.

Alat ini hanya boleh dipasang pada pasien yang tidak sadar oleh karena dapat memicu terjadinya spasme laring dan muntah pada orang yang refleks jalan napasnya masih baik. Alat yang lebih pendek dapat digunakan sebagai penahan gigi (untuk menghambat gigitan) pada pasien yang sadar.

Pipa orofaring tersedia dalam berbagai ukuran (dewasa besar, dewasa, anak, bayi, dan neonatus) serta terbuat dari karet, plastik, atau logam. Untuk resusitasi, setidaknya tiga ukuran harus tersedia (dewasa, anak, dan bayi). Ukuran yang tepat untuk pasien ditentukan dengan cara mengukur jarak dari pertengahan mulut ke angulus mandibula, atau dari ujung bibir ke telinga bagian bawah.

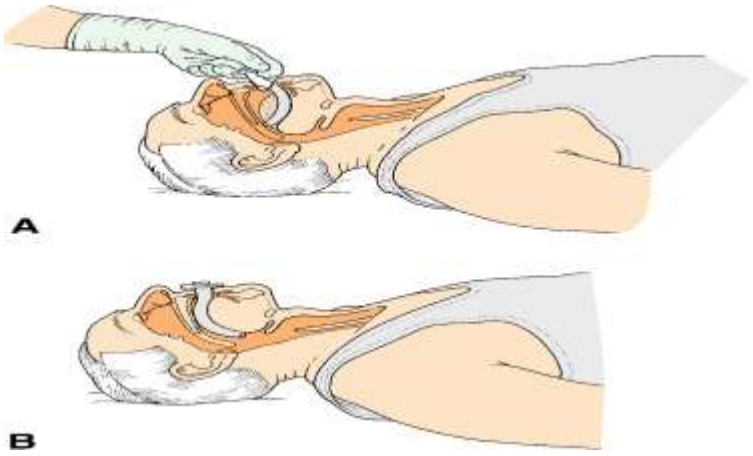

Gambar 3. Pemasangan Pipa Orofaring

IV. PROSEDUR

Metode: praktek dengan manekin

Tujuan: Mahasiswa mampu mengelola jalan napas tanpa alat dan memasang pipa orofaring

Alat dan Bahan yang Diperlukan:

- Manikin jalan napas
- Pipa orofaring

Cara Kerja:

1. Menekan kepala ke arah belakang
   - Pastikan ketidaksadaran pasien dengan menepuk atau menggoncang pasien dengan lembut, atau dengan meneriakinya.
   - Menekan kepala ke arah belakang dengan mengangkat dagu. Dengan satu tangan pada dahi menekan kepala ke arah belakang, dan jari-jari tangan yang lain mengangkat dagu sehingga terdapat tarikan leher, juga pada saat bersamaan menjaga mulut sedikt terbuka.
   - Jangan menekan leher di bawah dagu, karena dapat menyebabkan obstruksi.
   - Cara alternatif dapat dilakukan dengan mengangkat leher, akan tetapi cara ini dapat menyebabkan dagu turun.
   - Pada kasus diduga trauma servikal, menekan kepala tidak boleh maksimal.
   - Mintalah bantuan, tetap dampingi pasien.
2. *Triple airway maneuver* (tekan kepala, buka mulut, dorong rahang)
   - Dilakukan bila dengan menekan kepala ke arah belakang, pasien tidak bernapas adekuat
   - Menggenggam rami asenden mandubula di depan lubang telinga, menggunakan jari 2-5 (atau 2-4) kedua tangan dan tarik ke atas (ke arah depan mulut).
   - Memindahkan rahang ke depan sehingga geligi bawah berada di depan geligi atas.
   - Menarik bibir bawah dengan ibu jari.
   - Jangan menggenggam ramus horizontal karena dapat menutup mulut.

Fakultas Kedokteran Unjani

3. Memasang pipa orofaring

- Membuka mulut secara paksa dengan metode jari menyilang (*crossed finger*), jari di belakang geligi, atau mengangkat lidah dan rahang.
- Memasukkan pipa orofaring dengan posisi terbalik (lengkungan pipa ke arah kaudal).
- Memutar pipa 180° bila ujung pipa telah sampai ke palatum mole.
- Bibir tidak boleh terjepit antara pipa dan geligi.

V. DAFTAR TILIK PENGELOLAAN JALAN NAPAS TANPA ALAT DAN PEMASANGAN PIPA OROFARING DAN PEMBERIAN VENTILASI DENGAN BVM

Nama Mahasiswa :

NIM :

Tanggal :

Instruktur :

No	KEGIATAN	SKOR				BOBOT	NILAI
		0	1	2	3		
I	**PERSIAPAN ALAT**						
	pipa orofaringeal, sungkup muka sesuai ukuran pasien dan BVM					1	
II	**PERSIAPAN PASIEN**						
	Memastikan pasien dalam keadaan tidak sadar					2	
III	**PERSIAPAN PENOLONG**						
	Menggunakan Alat pelindung diri						
IV	**PELAKSANAAN**						
I	**Head tilt - chin lift**						
1.	Tangan kiri menengadahkan kepala pasien ke belakang					2	

Fakultas Kedokteran Unjani

2.	Jari-jari tangan kanan mengangkat dagu hingga mulut sedikt terbuka					3	
II	***Jaw thrus***						
3.	Tarik angulus mandibula kiri dan kanan dengan jari 2-5 (atau 2-4) kedua tangan ke arah atas					3	
4.	Dorong ramus mandibula dengan kedua ibu jari ke depan sehingga mulut terbuka					3	
III.	**Memasang pipa orofaring**						
7.	Buka mulut dengan cara menyilangkan jari telunjuk dan ibu (*crossed finger*).					3	
8.	Masukkan ujung pipa orofaringeal yang melengkung ke arah palatum mole.					3	
9.	Setelah sampai palatum mole, putar pipa 180°					3	
10	Pastikan ujung pipa orofaringeal berada di antara gigi (bibir tidak boleh terjepit).					2	
IV	**Pemberian ventilasi manual**						
11	Letakkan sungkup ke wajah pasien dengan ibu jari dan telunjuk menekan sungkup hingga kedap udara (air tight)					3	
12	Genggam rahang dengan tiga jari lainnya seperti melakukan jaw thrust .					3	
13	Lakukan pemompaan udara hingga dada mengembang					3	
14	Jika dada tidak mengembang, perbaiki posisi kepala dan sungkup					2	

Fakultas Kedokteran Unjani

15	Berikan ventilasi 12-16 kali permenit, jika pasien belum bernapas spontan					3	
Skor Total						27	

GLOBAL RATING:

Bulatkan salah satu penilaian yang sesuai dengan performa mahasiswa dalam pembelajaran keterampilan ini, dan berilah arahan terhadap prosedur yang memerlukan perbaikan.

1	2	3	4	5	6	7	8	9
Peserta mendemontrasikan 10-30% tahapan prosedur dengan tepat			Peserta mendemontrasikan 30-60% tahapan prosedur dengan tepat			Peserta mendemonstrasikan 70-90% tahapan dengan tepat		
Prosedur yang memerlukan perbaikan / pelatihan lebih lanjut:								
Observer (.....)								

Fakultas Kedokteran Unjani

Referensi:

1. Safar P, Bircher NG. Cardiopulmonary Cerebral Resuscitation. 3rd ed, London: WB Saunders; 1988:15-36.
2. Berg RA, Hemphill R, Abella BS, Aufderheide TP, Cave DM. M. Part 5: Adult Basic Life Support: 2010 American Heart Association Guidelines for Cardio-pulmonary Resuscitation and Emergency Cardiovascular Care. Circulation 2010;122(suppl 3):S685–S705.

MANUVER HEIMLICH

IV. CAPAIAN PEMBELAJARAN

Setelah mengikuti keteramplilan medik ini, mahasiswa mampu:

1. Mengetahui tanda dan gejala dari gangguan sumbatan jalan napas bagian atas yang disebabkan oleh benda asing, baik sumbatan parsial maupun total.
2. Mengetahui cara-cara menolong korban gangguan sumbatan jalan napas bagian atas yang disebabkan oleh benda asing.
3. Melakukan pertolongan pada korban yang mendapat gangguan sumbatan jalan napas bagian atas (tersedak) baik pada korban sadar maupun korban tidak sadar.

V. PENUGASAN

Saat sedang makan sambil bercakap-cakap, seorang pengunjung rumah makan tersedak dan terlihat gelisah. Kebetulan anda sedang berada di rumah makan itu juga.

1. Apa yang akan Anda lakukan? Jelaskan prosedurnya.
2. Apa yang harus dilakukan bila penderita menjadi tidak sadar?

III. PENGETAHUAN TERKAIT PROSEDUR

Pendahuluan

Sumbatan jalan napas bagian atas dapat menyebabkan penderita tidak sadar dan henti jantung sehingga manajemen dari sumbatan jalan napas bagian atas harus diajarkan sebagai bagian dari Bantuan Hidup Dasar. Penyebab sumbatan jalan napas bagian atas adalah sebagai berikut :

1. Pangkal lidah yang jatuh ke belakang dapat menyebabkan sumbatan.
2. *Epiglottis* dapat menyumbat pintu masuk jalan napas.
3. Benda asing, muntahan, gumpalan darah dan sekret.
4. Trauma pada jalan napas.

Fakultas Kedokteran Unjani

Pengertian sumbatan jalan napas oleh benda asing.

Benda asing dapat menyebabkan sumbatan jalan napas parsial atau sebagian maupun total. Sumbatan jalan napas oleh benda asing biasanya terjadi pada saat makan, Pada orang dewasa, daging merupakan penyebab tersering dari sumbatan meskipun berbagai bentuk makanan dan benda asing lainnya dapat menyebabkan sumbatan juga.

Pada sumbatan jalan napas parsial, korban mungkin masih mampu melakukan pertukaran udara yang baik atau pertukaran udara yang buruk. Dengan pertukaran udara yang baik korban masih dapat berusaha dengan batuk yang kuat, meskipun sering terdengar *wheezing* diantara batuk. Selama pertukaran udara masih baik korban dianjurkan untuk meneruskan usaha batuk dan penolong tetap tinggal sambil memantau usaha tersebut. Apabila dengan usaha batuk tersebut tidak berhasil dan tampak pertukaran udara menjadi tidak baik yang ditandai dengan batuk makin melemah, kesulitan menarik napas dan mungkin sianosis maka pengelolaannya harus dianggap sebagai sumbatan jalan napas total.

Pada sumbatan jalan napas total, biasanya korban tidak dapat berbicara, bernapas, batuk dan mungkin korban memegang lehernya. Ditandai dengan tidak adanya aliran udara pada pernapasan, gelisah, korban tampak biru dilanjutkan dengan hilangnya kesadaran.



Tanda Universal choking

Usaha untuk pembebasan jalan napas yang disebabkan oleh benda asing.

1. *Back blows*
2. *Heimlich maneuver (Abdominal thrust)*
3. *Thoracal thrust*

Untuk mengatasi sumbatan jalan napas oleh benda asing dianjurkan melakukan manuver Heimlich (hentakan subdiafragma-abdomen). Tindakan ini akan menyebabkan peninggian diafragma yang akan memaksa udara keluar dari paru-paru dalam jumlah yang cukup sehingga menyebabkan batuk buatan yang bertujuan untuk mengeluarkan benda asing dari jalan napas. Mungkin diperlukan 6-10 kali hentakan dalam usaha mengeluarkan benda asing tersebut.

IV. PROSEDUR PELAKSANAAN

Tujuan : Melakukan pembebasan jalan napas dengan cara manuver Heimlich pada korban sadar dan tidak sadar.

Cara kerja :

1. Pada korban sadar Dewasa (dapat berdiri)

- Posisikan penolong berdiri di belakang korban
- Lingkarkan kedua lengan pada pinggang korban
- Kepalkan salah satu tangan dan letakkan sisi jempol pada perut korban sedikit di atas pusat dan dibawah ujung prosessus xiphoideus.
- Pegang erat kepalan tangan dengan tangan lainnya .
- Tekan dan hentakkan tangan dengan cepat ke arah atas.
- Setiap hentakan harus terpisah dan dengan gerakan yang jelas.

1. **Pada korban tidak sadar Dewasa (terlentang)**

- Baringkan korban dengan muka menghadap keatas.
- Langkahi korban, dengan lutut penolong pada sisi paha korban.
- Letakkan dasar dari sebuah tangan pada midabdominal korban sedikit di atas pusat (umbilical) dan jauh di bawah prosessus xiphoideus.
- Letakkan tangan kedua langsung diatas tangan pertama.
- Hentakan lurus keatas dengan cepat (hentakan subdiafragma-abdomen).
- Dapat dilakukan 6-10 kali, bila tidak berhasil buka mulut dan lakukan penyapuan jari.

- Usahakan pemberian ventilasi dengan tehnik mulut ke hidung atau mulut ke mulut (lakukan dengan laju aliran ventilasi tidak terlalu keras untuk mencegah terjadinya distensi lambung).
- Ulangi urutan manuver Heimlich, penyapuan jari dan ventilasi

Gambar 5. HEIMLICH MANUVER



KORBAN SADAR



KORBAN TIDAK SADAR

2. Choking pada Bayi

- Terdapar 2 teknik untuk pembebasan jalan nafas pada bayi, yaitu dengan back blow atau dengan chest trust
  - Back blow
    - Bayi diposisikan terlungkup
    - Kepala bayi lebih rendah dari kaki

- Lakukan tepukan dengan telapak tangan secara menghentak pada punggung bayi 5 sampai 10 kali hentakan sampai sumbatan keluar atau bayi dapat Kembali bernafas

- Chest trust
  - Posis Bayi terlentang
  - Kepala bayi lebih rendah dari kaki
  - Lakukan penekanan rengan 2 jari atau lebih pada 1/3 baha tulang sternum dengan menghentak
  - Lakukan sebanyak 5 sampai 10 kali sampai sumbatan keluar atau bayi dapat Kembali bernafas





V. DAFTAR TILIK MANUVER HEIMLICH

NAMA :
NIM :
TANGGAL
INSTRUKTUR :

No	Aspek yang dinilai	SKOR				Bobot
		0	1	2	3	
I	**PERSIAPAN ALAT**					
	-					
II	**PERSIAPAN PASIEN**					
	-					
III	**PERSIAPAN PENOLONG**					
	-					
IV	**TINDAKAN/PROSEDUR PADA KORBAN SADAR**					
1	Penolong mengambil posisi dibelakang korban.					2
2	Tangan melingkar pinggang korban dengan kedua lengan.					2
3	Kepalkan satu tangan dan letakkan sisi jempol tangan yang dikepal pada perut korban sedikit diatas pusar dan dibawah ujung *processus xiphoideus*.					3
4	Pegang erat kepalan tangan pada pergelangan tangan dengan tangan lain					2
5	Lakukan hentakan kearah atas dengan cepat dan setiap hentakan harus terpisah dan jelas					2
6	Bila sumbatan tidak keluar dan pasien tidak bernafas dan tidak ada nadi, lakukan resusitasi jantung dan paru					2
V	**TINDAKAN/PROSEDUR PADA KORBAN TIDAK SADAR**					
1	Letakkan posisi korban dengan muka menghadap ke atas.					2
2	Penolong berlutut disamping korban setinggi perut korban					2
3	Letakkan dasar telapak tangan pertama pada abdomen sedikit diatas pusar dan jauh dari ujung *processus xiphoideus*.					3
4	Letakkan tangan kedua diatas tangan pertama.					2
5	Lakukan hentakan lurus kearah atas dengan cepat					2
6	Bila sumbatan tidak keluar dan pasien tidak bernafas dan tidak ada nadi, lakukan resusitasi jantung dan paru					2

VI	TINDAKAN ATAU PROSEDUR PADA BAYI					
1	Posisikan bayi telungkup					2
2	Kepala bayi lebih rendah dari kaki3					2
3	Lakukan tepukan dengan telapak tangan secara menghentak pada punggung bayi 5 – 10 kali sampai keluar benda asing atau bayi dapat bernafas Kembali					2
4	Bila bayi tidak bernafas dan tidak ada nadi dilakukan resusitasi jantung dan paru					2
TOTAL						32

GLOBAL RATING:

Bulatkan salah satu penilaian yang sesuai dengan performa mahasiswa dalam pembelajaran keterampilan ini, dan berilah arahan terhadap prosedur yang memerlukan perbaikan.

1	2	3	4	5	6	7	8	9
Peserta mendemontrasikan 10-30% tahapan prosedur dengan tepat			Peserta mendemontrasikan 30-60% tahapan prosedur dengan tepat			Peserta mendemonstrasikan 70-90% tahapan dengan tepat		
Prosedur yang memerlukan perbaikan / pelatihan lebih lanjut:								
Observer (.....)								

Fakultas Kedokteran Unjani

KETERAMPILAN MEDIK-2

TANGGAL	: Kamis, 1 Oktober 2026
JENIS KETERAMPILAN KLINIS	: Pengelolaan Gangguan Jalan Napas 4. Laringeal Mask Airway (LMA) 5. Pengelolaan jalan nafas defintitf
LEVEL KOMPETENSI	: 4A
NARASUMBER	1. Odih Fahruzi, dr., SpAn-TI 2. Alexander Siagian, dr.,Sp.An., M.Kes

Laringeal Mask Airway (LMA)

I. CAPAIAN PEMEBALAJARAN

Setelah mengikuti keterampilan medik ini, mahasiswa mampu :

1. Melakukan pemasangan laringeal mask airway

II. PENUGASAN

Saat sedang menjadi dokter PSC 119, datang ke rumah pasien dengan keluhan tidak sadar mendadak dan muntah- muntah..GCS 5, tensi 220/ 120 mmhg, HR 80 x/mnt, RR 20x/mnt, saturasi 97% room air, suhu 36,7 C. pasen gemuk dan leher pendek sehingga sulit untuk intubasi.

1. apa yang akan lakukan untuk jaga jalan napas pasen ini?

III. PENGETAHUAN TERKAIT PROSEDUR

Pemasangan laringeal mask airway adalah suatu tindakan untuk mengatasi kegawatdaruratan jalan nafas. LMA berguna dalam situasi di mana ventilasi bag-valve-mask sulit dilakukan, pasien dengan kelainan bentuk wajah yang parah baik trauma atau alami dan jenggot tebal yang menggangu segel masker wajah. LMA adalah alat bantu napas supraglotis yang mudah dan cepat digunakan untuk oksigenasi dan ventilasi.

Fakultas Kedokteran Unjani

kerugian utama perangkat LMA adalah tidak melindungi jalan napas dari aspirasi. mengingat sebagian pasen pre hospital/ IGD akan mengalami perut penuh, LMA di anggap hanya sebagai tindakan sementara sampai jalan napas definitif diamankan.

indikasi pemasangan LMA :

1. alat penyelamat jalan napas saat ventilasi masker kantung sulit dan intubasi gagal
2. kondisi sumber daya terbatas dan perawatan pra rumah sakit

faktor prediksi kesulitan penggunaan LMA :

1. anatomi saluran napas yang terdistorsi (pembukaan mulut yang buruk dan tulang belakang leher yang terbatas)

meningkatnya risiko insuflasi dan aspirasi lambung (perut kenyang)

LMA size	Weight (kg)	Volume of air inflation (mL)	Maximum ETT size (mm)
1	Neonates/infants <5	4	3.5
1.5	Infants 5–10	7	4.0
2	Infants/children 10–20	10	4.5
2.5	Children 20–30	14	5
3	Children 30–50	20	6.0 cuffed
4	Adults 50–70	30	6.0 cuffed
5	Adults 70–100	40	7.0 cuffed
6	Adults >100	50	7.0 cuffed

LMA, laryngeal mask airway; ETT, endotracheal tube.

Ukuran LMA

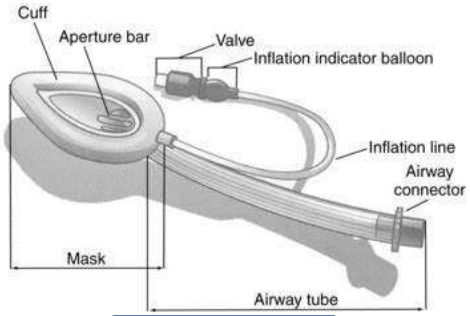

Bagian LMA

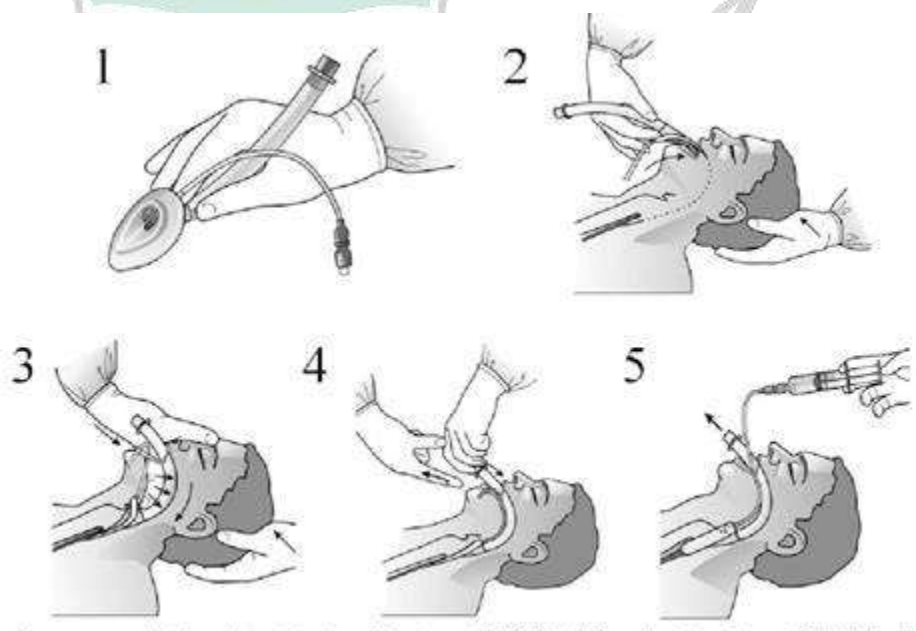

Pemasangan LMA

DAFTAR TILIK PEMASANGAN LARINGEL MASK AIRWAY

Nama Mahasiswa :

NIM :

Tanggal :

Instruktur :

No	KEGIATAN	SKOR				BOBOT	NILAI
		0	1	2	3		
I	**PERSIAPAN ALAT**						
	LMA sesuai ukuran, stetoskop, Bag valve mask (BVM), Spuit 20 cc, connector, plester dan gunting, jelly					3	
II	**PERSIAPAN PASIEN**						
	Memastikan pasien dalam keadaan tidak sadar					3	
III	**PERSIAPAN PENOLONG**						
	Menggunakan Alat pelindung diri					3	
IV	**PELAKSANAAN**						
1.	Periksa integritas balon LMA dengan mengempeskan cuff dengan maksimal dan benar, pengempesan harus bebas dari lipatan dan sisi cuff sejajar dengan sisi lingkar cuff					3	
2.	Lumasi bagian belakang LMA dengan jeli					3	
3.	Posisikan pasien telentang dengan kepala ekstensi					3	
4.	Berikan sedasi jika perlu					3	
7.	Buka mulut pasien dengan teknik cross finger (ibu jari dan telunjuk)					3	
8.	Lakukan suction bila perlu					3	

Fakultas Kedokteran Unjani

9.	Masukan LMA ke dalam faring dan teruskan hingga terasa ada tahanan					3	
10	Kembangkan balon LMA					3	
11	Sambungkan LMA dengan BVM					3	
12	Periksa ketepatan posisi LMA dengan auskultasi bunyi paru					3	
13	Fiksasi LMA dengan plester					3	
14	Sambungkan LMA dengan konektor oksigen					3	
Skor Total						27	

GLOBAL RATING:

Bulatkan salah satu penilaian yang sesuai dengan performa mahasiswa dalam pembelajaran keterampilan ini, dan berilah arahan terhadap prosedur yang memerlukan perbaikan.

1	2	3	4	5	6	7	8	9
Peserta mendemontrasikan 10-30% tahapan prosedur dengan tepat			Peserta mendemontrasikan 30-60% tahapan prosedur dengan tepat			Peserta mendemonstrasikan 70-90% tahapan dengan tepat		
Prosedur yang memerlukan perbaikan / pelatihan lebih lanjut:								
Observer								

(.....)

Fakultas Kedokteran Unjani

PENGELOLAAN JALAN NAFAS DEFINITIF

I. CAPAIAN PEMBELAJARAN :

Setelah mengikuti pelatihan ini mahasiswa diharapkan mampu:

- Mengenali tanda atau gejala klinis akibat kurangnya kebutuhan oksigen akibat gangguan jalan napas.
- Mengetahui definisi dan indikasi pemasangan dan mampu melakukan pemasangan *airway definitve* dengan benar.
- Melakukan tindakan untuk menjamin dan memberikan perlindungan *airway* yang terbuka dengan cara pemasangan *Endo Tracheal Tube* (ETT).

II. PENUGASAN:

Pada saat saudara bertugas di IGD Pukul 07.00 datang pasien laki-laki 19 tahun / 65 kg diantar orang tuanya, dengan riwayat: Semalam pasien tidak pulang, pukul 06.00 pasien tergolek di serambi depan,tidak sadar, ada muntahan, ngorok. Oleh keluarga langsung dilarikan ke IGD. Sesampainya di IRD kondisi pasien : Tidak sadar, dicubit tidak bereaksi, tampak ada sisa muntahan dalam mulut, berbau alkohol. Tidak ada tanda jejas / tanda-tanda cedera. Napas dangkal 6 kali per menit. Bibir dan kuku tampak kebiruan. Perifer teraba dingin – pucat. Pulse oksimeter 75.

Pertanyaan:

1. Apakah diagnosis kerja Anda?
2. Bagaimana tindakan Anda selanjutnya, dan sebutkan indikasinya.

III. PENGETAHUAN TERKAIT PROSEDUR

Pendahuluan

Terdapat banyak keadaan yang akan menyebabkan kematian dalam waktu singkat, tetapi kesemuanyan berakhir pada satu hasil akhir yakni kegagalan oksigenisasi sel, terutama otak dan jantung.Pembunuh yang tercepat pada penderita gawat darurat adalah ketidak mampuan untuk mengantar darah yang teroksigenisasi ke sel-sel otak atau ke organ-organ vital lainnya. Untuk mencegah terjadinya kejadian diatas maka diperlukan perlindungan ***airway* yang terbuka** dan **ventilasi yang baik** sehingga kebutuhan oksigen terhadap sel-sel organ vital terpenuhi.

Usaha yang dilakukan untuk mempertahankan kehidupan pada saat penderita mengalami keadaan yang mengancam nyawa dikenal sebagai “Bantuan Hidup” (*Life Support*). Bila usaha Bantuan Hidup ini tanpa memakai cairan intravena, obat ataupun kejutan listrik, maka dikenal sebagai Bantuan Hidup Dasar (*Basic Life Support*)

Kematian dini yang disebabkan karena gangguan airway biasanya dapat disebabkan oleh karena :

- Kegagalan mengetahui adanya kebutuhan oksigen.
- Ketidak mampuan untuk melakukan perlindungan airway yang terbuka.
- Kegagalan mengetahui adanya kebutuhan ventilasi.
- Ketidak mampuan memberikan ventilasi yang benar dan baik.

!! Harus di Ingat bahwa : Menjamin terbukanya *airway* dan ventilasi yang baik merupakan <u>prioritas pertama</u>.

Pengertian Jalan Napas

Jalan napas dimulai dari mulut dan hidung ke farinks lalu larinks (tempat pita suara) dan trakhea. Pada peralihan antara farinks ke larinks ada tonjolan di belakang pangkal lidah yang dikenal sebagai epiglotis, dan merupakan patokan yang penting saat melakukan intubasi oro-tracheal.

Sumbatan Jalan Napas.

Sumbatan jalan napas pada umumnya dapat dibagi dua, **total** atau **sebagian *(parsial)*** tetapi dapat juga timbul secara **perlahan-lahan** . Pada saat *Initial assessment airway* (penilaian pertama pada jalan napas), penderita yang mampu **<u>berbicara dengan baik</u>** memberikan jaminan paling tidak pada saat itu penderita **tidak ada masalah dengan jalan napas.** Suatu respon verbal yang positif dan sesuai menunjukan bahwa jalan napas penderita terbuka,ventilasi baik dan perfusi otak cukup.

Sumbatan jalan napas parsial.

Fakultas Kedokteran Unjani

Sumbatan parsial dapat disebabkan berbagai hal, biasanya penderita masih dapat bernapas sehingga menimbulkan beraneka ragam suara atau disebut ”**suara napas tambahan**”, tergantung dari penyebabnya :

- Cairan (darah, sekret, aspirasi lambung dsb).
  Timbul suara berkumur “*gurgling”*, suara bernapas bercampur suara cairan. Dalam keadaan ini tindakan yang dilakukan penghisapan cairan *(“slijmzuigen”,suction).*
- Pangkal lidah yang jatuh kebelakang
  Keadaan ini dapat terjadi pada keadaan korban tidak sadar (*coma*), atau patahnya tulang rahang bilateral. Timbul suara mengorok (*snoring*) yang harus diatasi dengan perbaikan jalan napas, manual atau dengan alat.

Sumbatan Jalan Napas yang timbul secara Perlahan-lahan

Sumbatan jalan napas yang terjadi perlahan-lahan dapat mengancam atau potensial menjadi sumbatan total. Diperlukan kewaspadaan dalam menangani kasus demikian karena pada saat-saat awal gejala tidak jelas terlihat, sehingga tindakan terapi definitif harus dilakukan lebih dini. Penyempitan di larinks atau trachea dapat disebabkan edema karena berbagai hal misalnya: luka bakar, radang, timbulnya haematom ataupun desakan neoplasma. Timbul suara *“crowing”* atau *stridor respiratoar*. Kejadian ini khas terjadi pada trauma inhalasi akibat luka bakar, yang ditandai dengan :

- Luka bakar yang mengenai wajah atau leher.
- Alis mata,bulu mata dan hidung hangus terbakar.
- Lidah berwarna hitam karena timbunan karbon.
- Sputum berwarna hitam.
- Riwayat terkurung dalam api.

Tanda Objektif Sumbatan Jalan Napas:

1. LIHAT (*LOOK*).
   Apakah penderita mengalami agitasi atau kesadarannya menurun. Agitasi memberi kesan adanya hipoksia dan penurunan kesadaran memberi kesan

adanya hiperkarbia. Sianosis menunjukkan hipoksemia yang disebabkan oleh kurangnya oksigenasi dan dapat dilihat dengan melihat pada kuku-kuku dan kulit sekitar mulut. Lihat adanya retraksi dan penggunaan otot-otot napas tambahan yang apabila ada merupakan bukti tambahan adanya gangguan jalan napas.

2. DENGAR (*LISTEN*).

   Adanya suara napas tambahan,yaitu pernapasan yang berbunyi yang menandakan adanya sumbatan parsial. Suara mendengkur (*snoring*), berkumur (*gurgling*) dan bersiul (*crowing sound, stridor*). Suara parau (*hoarseness, dysphonia*) menunjukkan sumbatan parsial pada larinks. Penderita yang melawan dan berkata-kata kasar (gaduh gelisah) mungkin mengalami hipoksia dan tidak boleh dianggap karena keracunan/mabuk.

3. RABA (*FEEL*).

   Tentukan lokasi trakhea dengan cepat apakah trakhea berada ditengah, adakah krepitasi atau nyeri tekan didaerah leher.

Tanda Objektif Ventilasi yang Tidak Adekuat:

1. LIHAT (LOOK).

   Perhatikan laju napas, bentuk pernapasan apakah naik turunnya dada simetris dan adanya tanda dispnue yang ditandai dengan berkerjanya otot-otot napas tambahan.

2. DENGAR (*LISTEN*).

   Bising napas vesikuler,tanpa ronchi, tempat pemeriksaan utama dibawah klavikula dan pada garis aksilaris bising napas harus simetris kiri = kanan.

3. RABA (*FEEL*).

   Perkusi pada dearah paru harus sonor,pada daerah jantung menjadi pekak (dull),diatas lambung menjadi timpani juga perkusi harus simetris, kiri = kanan.

Indikasi Pemasangan Airway Definitive

Dalam pemasangan definitif airway perlu memastikan ada tidaknya fraktur Cervikal karena setiap tindakan pemasangan ETT (endotrakeal tube) dapat

menyebabkan pergerakan dari leher. Apabila indikasi pemasangan ETT sudah jelas, tidak dapat ditunda sedangkan kecurigaan adanya fraktur cervical belum dapat dikesampingkan, maka pada waktu pemasangan dapat dibantu oleh seseorang untuk menfiksasi leher agar tidak bergerak.

Tabel 1. Indikasi Airway Definitive

Kebutuhan Perlindungan Airway	Kebutuhan Ventilasi

• Tidak sadar
• Ketidakmampuan mempertahankan jalan napas.
  • Fraktur Maksilofasial
  • Cedera kepala dengan GCS < 8
  • Bahaya Aspirasi
  • Perdarahan
  • Muntah
Bahaya Sumbatan
• Hematoma pada leher
• Cedra pada laring,trakea
• Trauma inhalasi
	• Apnea
	• Paralisis Neuromuskuler
	• Pernapasan yang tidak adekuat
	• Takipnea
	• Hipoksia
	• Hiperkarbia
	• Sianosis
	• Ketidakmampuan mempertahankan oksigenisasi yang adekuat dengan pemberian oksigen melalui masker.

Fakultas Kedokteran Unjani

IV. PROSEDUR

Hal yang perlu diperhatikan pada saat pemasangan ETT adalah sebagai berikut:

- Pemberian Oksigenasi + ventilasi (3 - 5 menit) atau Pulse Oksimeter ≥ 95, sebelum melakukan tindakan
- Tindakan pemasangan ETT harus berhasil kurang 30 detik
- Bila > 30 detik belum berhasil, atau selama pemasangan penolong tak kuat tahan napas, dan saturasi O2 menurun → Lakukan oksigenasi dan ventilasi ulang.
- Selalu monitoring dengan pulse oksimetri.

Metode : Pemasangan ETT

Alat yang diperlukan :

Persiapan alat dapat disingkat dengan STATICS



Alat tambahan

1. BVM (Bag Valve Mask)
2. Xylocain Spray
3. Pulse Oksimeter

Cara kerja :

1. Pastikan ventilasi adekuat.
2. Pastikan jalan napas bersih, bila perlu lakukan penghisapan.
3. Tentukan perkiraan ukuran ETT dengan cara mengukur sebesar jari kelingking penderita.
4. Sediakan ETT tiga (3) buah dengan ukuran setengah (0,5) diatas dan dibawah dari ukuran yang diperkirakan.
5. Kembangkan balon ETT untuk memastikan tidak bocor, kemudian kempiskan.
6. Berikan lubrikasi dengan KY Jelly pada balon ETT.
7. Masukkan stilet (mandrin) kedalam ETT.
8. Pasang pulse oksimeter pada jari.

Fakultas Kedokteran Unjani

9. Lakukan preoksigenisasi lakukan pemasangan ETT bila angka pulse oksimeter menunjukkan angka diatas 95.
10. Pegang laringoskope dengan tangan kiri
11. Masukkan dari sebelah kanan mulut penderita dan geser lidah kesebelah kiri.
12. Angkat dan dorong laringoskop kedepan hindari mengungkit atau menekan pada gigi.
13. Secara visual identifikasi epiglottis dan pita suara.

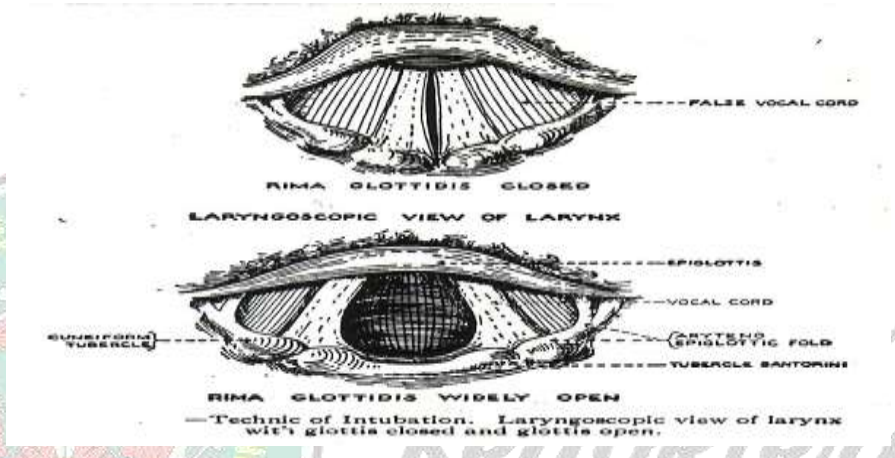

—Technic of Intubation. Laryngoscopic view of larynx wit's glottis closed and glottis open.

Gambar 4. Anatomi epiglottis

14. Semprotkan Xylocain spray secukupnya pada daerah sekitar epiglottis.
15. Masukkan ETT kedalam trakea dengan hati-hati, lepaskan mandrin oleh asisten.
16. Kembangkan balon ETT secukupnya.
17. Periksa penempatan ETT dengan cara menghubungkan ujung ETT dengan BVM berikan ventilasi dan dengarkan suara napas melalui stetoskop pada dada kiri dan kanan.
18. Pasang oropharingeal airway dan fiksasi ETT dengan menggunakan plester

19. Bila kesulitan dalam melakukan tindakan intubasi karena pasien tidak kooperatif maka diberikan obat anestesi dengan prinsip triage anestesi yaitu, analgetic (fentanyl 1-3 mcg/kgbb), sedasi (propofol 2-3 mg/kgbb atau midazolam 0,1-0,5 mg/kgbb) dan relaksasi (atrakurium 0,5 mg/kgbb)

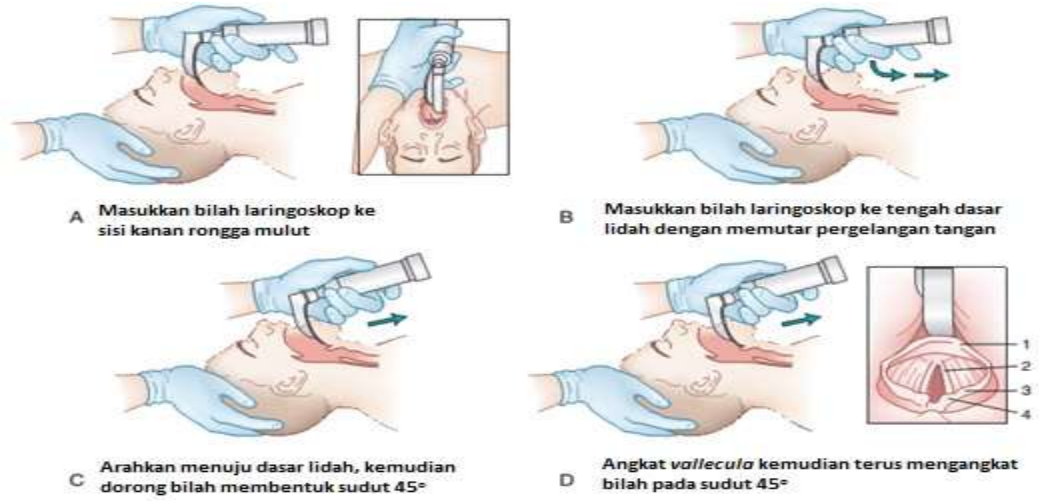

Materi pengelolaan defitnitif airway diatas dilakukan pada pasien-pasien dengan kondisi tidak ada kecurigaan pada trauma cervical dan maksilofasial. Pada pasien dengan kecurigaan trauma cervical dan maksilofasial membutuhkan penanganan khusus yang berbeda dengan non trauma cervical.

Yang perlu diperhatikan pada kondisi tersebut adalah **Hindari**: Head tilt–chin lift, ekstensi leher berlebihan, manipulasi leher yang tidak perlu

Gunakan: Manual In-Line Stabilization (MILS). Rekomendasi tindakan intubasi pada pasien dengan kecurigaan trauma cervikal dengan menggunakan Video Laringoskop dan dilakukan oleh 3-5 penolong. Teknik intubasi pada pasien dengan curinga trauma cervical akan diajarkan secara lanjut di P3D (Program Pendidikan Dokter).

V. DAFTAR TILIK PEMASANGAN ENDOTRAKEAL TUBE (ETT)

Nama :

NIM :

Tanggal :

NO	KEGIATAN	SKOR				BOBOT	NILAI
		0	1	2	3		
I	**PERSIAPAN ALAT**						
1	Siapkan alat yang dibutuhkan : a. Alat pelindung diri STATICS b. **Scope**(Laringoscope dan stetuscope) **Tube** (ETT 3 buah, 1 tube ukuran yang sesuai dan 1 tube dengan ukuran lebih kecil, 1 tube dengan ukuran lebih besar. Cek balon apakah bocor atau tidak dan beri pelumas dengan water soluble anestetic jelly. d. **Airway** (Oropharingeal airway) e. **Tape** (Plester) f. **Introducer**/stylet/mandrain g. **Connector** (connector antara ett dengan sumber oksigen) h. **Suction dan spuit** i. BVM (bag valve mask) Ambu bag dan stetoscope. j. Pulse oxymeter dan Oxigen 100% bila ada. k. Obat-obatan anestesi bila diperlukan					**3**	
II	**PERSIAPAN PASIEN**						
2	Identifikasi data pasien, pastikan indikasi intubasi tepat dan meminta asisten yang berpengalaman untuk membantu dalam tindakan					**2**	
3	Bila pasien sadar, beri obat anestesi dan beritahu pasien bila tindakan akan dimulai.					**2**	
III	**PERSIAPAN PENOLONG**						
4	Menggunakan alat pelindung diri					**2**	
IV	**Prosedur tindakan**						
5	Posisikan pasien terlentang dengan occiput di elevasikan dan kepala ditengadahkan pada sendi atlanto occipital					**3**	

Fakultas Kedokteran Unjani

	agar axis mulut, pharing dan trachea dalam satu garis.						
6	Pasang OPA dan berikan oksigenisasi dengan BVM selama 3 – 5 menit dan pastikan dada pasien mengembang					**4**	
7	a. Buka mulut pasien dengan tangan kanan dengan manuver cross figer. b. Tangan kiri memegang gagang laringoskop, masukkan blade dari sudut mulut kanan dorong lidah kekiri sehingga tidak menghalangi pandangan. Lindungi bibir terjepit antara gigi dan blade.					**3** **3**	
	c. Pindahkan tangan kanan kebelakang kepala agar tengadah sehingga axis mulut- trachea satu garis, tempatkan ujung dari blade dipangkal epiglotis, angkat laringoskop ke atas visualisasikan aritenoid dan pita suara.					**3**	
	d. Beri xylocain spray pada daerah sekitar epiglotis untuk mencegah vagal reflek.					**2**	
	e. Masukkan tube dengan tangan kanan yakin kan masuk kedalam trachea, dorong tube sehingga balon 1-2cm dibawah pita suara dan tarik laringoskop keluar.					**3**	
	f. Hubungkan ujung tube dengan BVM kemudian kembangkan balon pada ETT secukupnya. Dengar suara napas pada paru2 kanan dan kiri melalui stetoscope untuk memastikan tube tidak masuk terlalu dalam. Lokasi auskultasi pada 5 posisi (apex paru kanan, apex paru kiri, basal paru kanan, basal paru kiri dan epigastrium)					**4**	
	g. Pasang oropharyngeal airway untuk mencegah tube tergigit dan fiksasi tube dengan plester.					**3**	
	Skor total					**37**	

Fakultas Kedokteran Unjani

GLOBAL RATING:

Bulatkan salah satu penilaian yang sesuai dengan performa mahasiswa dalam pembelajaran keterampilan ini, dan berilah arahan terhadap prosedur yang memerlukan perbaikan.

1	2	3	4	5	6	7	8	9
Peserta mendemontrasikan 10-30% tahapan prosedur dengan tepat			Peserta mendemontrasikan 30-60% tahapan prosedur dengan tepat			Peserta mendemonstrasikan 70-90% tahapan dengan tepat		
Prosedur yang memerlukan perbaikan / pelatihan lebih lanjut:								
Observer (.....)								

Fakultas Kedokteran Unjani

Narasumber:

Odih Fahruzi, dr., SpAn-TI., AIFO-K

Alex Siagian, dr.,SpAn., M.Kes

KETERAMPILAN MEDIK-3

TANGGAL	: Kamis, 17 Oktober 2024
JENIS KETERAMPILAN MEDIS	: Bantuan Hidup Dasar 1. Pengenalan cepat Henti Jantung dan meminta bantuan pada korban dewasa 2.Tata urut penanganan Resusitasi Jantung Paru (RJP)
LEVEL KOMPETENSI	: 4A
NARASUMBER	: Odih Fahruzi, dr.,Sp.An-TI., AIFO-K

I. CAPAIAN PEMBELAJARAN

Setelah mengikuti keterampilan medik ini mahasiswa mampu:

1. Melakukan pengenalan cepat Henti Jantung dan meminta bantuan
2. Memperagakan pemberian bantuan pijat jantung luar dan bantuan napas

II. PENUGASAN

Seorang laki-laki, sekitar 60 tahun terjatuh di trotoar stasiun kereta api cimahi ketika sedang berjalan. Ketika Anda menghampiri, korban terlihat tidak sadar.

1. Apa yang akan Anda lakukan?
2. Jika Anda meraba tidak ada nadi, apa yang akan Anda lakukan hingga bantuan datang?

Fakultas Kedokteran Unjani

III. PENGETAHUAN TERKAIT PROSEDUR

Pendahuluan

Panduan ini berisi tentang teknik yang digunakan selama resusitasi awal pada korban serangan jantung dewasa. Ini termasuk prinsip BHD (Bantuan Hidup Dasar) atau BLS (*Basic Life Support*) yaitu: Menjaga jalan napas, pernapasan dan dukungan sirkulasi tanpa menggunakan peralatan selain alat pelindung serta penggunaan Defibrilator Eksternal Otomatis (*AED*).

Setiap hari di seluruh dunia, resusitasi jantung paru (RJP) dilakukan di dalam maupun di luar rumah sakit untuk menyelamatkan nyawa. RJP telah menyelamatkan

nyawa anak-anak yang tenggelam atau menelan sesuatu secara tidak sengaja, serta orang dewasa yang mengalami serangan jantung.

RJP mencakup pelayanan kesehatan yang mengembalikan kesadaran, meresusitasi, atau mempertahankan hidup seseorang yang mengalami henti jantung atau henti napas. Denyut jantung atau pernapasan korban dapat terganggu atau berhenti karena serangan jantung, tenggelam, tersedak, atau kegawatdaruratan lain. Petugas kesehatan mempelajari bagaimana mengenali kegawatdaruratan, seperti henti jantung yang terjadi secara tiba-tiba, dan mengetahui bagaimana harus meresponsnya. Keterampilan yang diajarkan pada bagian ini meliputi melakukan RJP dan menolong korban yang tersedak (obstruksi benda asing pada jalan napas) pada semua usia: dewasa, anak-anak, dan bayi. Termasuk juga penggunaan bag-valve-mask dan defibrilator eksternal otomatis *(automated external defibrillator,* AED).

Fakultas Kedokteran Unjani

Rantai Kelangsungan Hidup Dewasa

- Mengenali dengan segera henti jantung atau henti napas dengan akses yang cepat ke tim kegawatdaruratan medis
- RJP segera
- Defibrilasi segera
- Akses yang cepat ke pusat perawatan yang lebih lengkap
- Perawatan setelah/pasca resusitasi yang efektif

Resusitasi Jantung-Paru (RJP)

RJP dilakukan ketika napas atau denyut jantung seseorang berhenti. Tujuan dari RJP adalah untuk mengalirkan darah sehingga oksigen juga mengalir ke otak dan jantung. RJP mencakup ketiga langkah berikut ini: C - A – B

C - *Circulation* (sirkulasi)	Menekan dada untuk mempertahankan sirkulasi darah
A - *Airway* (jalan napas)	Membuka jalan nafas (antara hidung/mulut dan paru)
B - *Breating* (napas)	Memberikan nafas buatan yang mengisi paru dengan udara

RJP dilakukan untuk mencegah kerusakan otak dan kematian ketika seseorang mengalami henti jantung. Jantung dapat berhenti karena penyakit jantung, kecelakaan kendaraan bermotor, tenggelam, atau tersedak. Siapapun yang hilang kesadaran dapat membutuhkan RJP. Selain itu, gejala seperti kebingungan, kelemahan, dan nyeri dada dapat merupakan tanda henti jantung akan segera terjadi dan RJP mungkin diperlukan.

Setelah jantung berhenti, terlambat memulai RJP walaupun hanya beberapa menit saja dapat memberi perbedaan antara hidup dan mati. RJP dapat menyokong jantung dan otak dengan oksigen sampai bantuan medis datang.

Kapan RJP dibutuhkan?

Jika seseorang sadar tetapi tidak dapat berbicara, maka RJP tidak diperlukan.

Jika seseorang tampak mengalami hilang kesadaran:

- Tanyakan, "Apakah Anda baik-baik saja?" Tanyakan dengan keras. Orang tersebut mungkin tertidur atau sulit mendengar.
- Jika orang tersebut menjawab, tanyakan apa yang bisa Anda bantu.
- Jika korban tidak merespon segera minta bantuan dengan menyebutkan:
  - Beritahu mengenai korban (jenis kelamin dan perkiraan usia)
  - Beritahu apa yang terjadi/mekanisme kejadian
  - Lokasi spesifik dari korban
  - Beritahukan pertolongan pertama yang akan dilakukan dan meminta diambilkan AED bila tersedia

C – Circulation (Sirkulasi)

Bagaimana Cara Menemukan Denyut Nadi?

Titik denyut nadi yang digunakan adalah karotis, femoralis, dan brakialis.

Karotis (dewasa atau anak-anak) :

- Tentukan lokasi trakea.
- Dengan menggunakan 2 atau 3 jari, cari denyut diantara trakea dan otot leher.
- Lakukan selama 5 – 10 detik



Meraba nadi karotis.

Cara Melakukan Kompresi Dada

- Letakan tumit tangan pada bagian tengah dada diantara garis puting (bagian setengah bawah sternum).
- Letakan tumit tengan yang satunya diatas tangan anda yang pertama.
- Pertahankan lengan anda tetap tegak dan siku lurus.
- Tekan dada dengan kuat minimal 2 inci (5 cm).
- Tekan dengan kuat dan cepat.
- Biarkan dada kembali (recoil) secara sempurna setelah setiap kali kompresi.

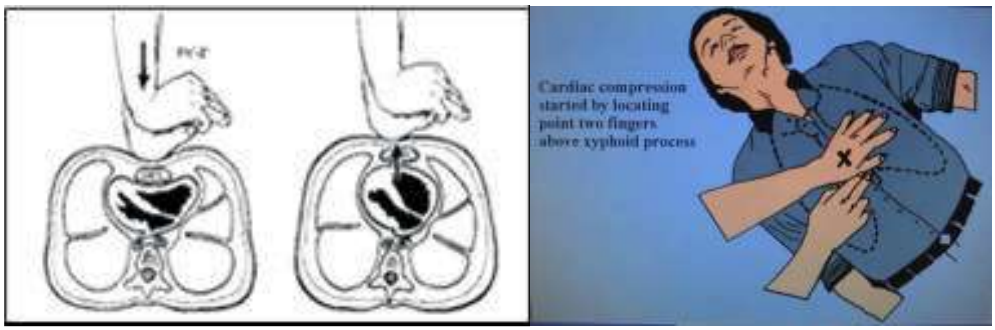

Teknik melakukan kompresi dada pada dewasa

A – Airway (Jalan Nafas)

Bagaimana Cara Membuka Jalan Nafas?

Anda harus memastikan jalan nafas terbuka. Hal ini tidak memerlukan pemeriksaan mulut, tetapi anda harus meluruskan sudut kepala dan leher sehingga aliran udara tidak tersumbat (misalnya tersumbat oleh lidah).

Metode head tilt-chin lift (kepala didorong ke belakang, dagu diangkat) :

- Baringkan orang yang tidak sadarkan diri dalam posisi terlentang pada alas yang keras dan datar.
- Angkat dagu dengan satu tangan sambal menekan dahi kebawah dengan tangan satunya. Posisi ini membuat struktur jalan nafas berada diposisi satu garis lurus.



Manuver *Head tilt-Chin lift*

Metode jaw thrust (jika dicurigai terdapat cedera spinal) :

- Baringkan orang yang tidak sadarkan diri dalam posisi terlentang pada alas yang keras dan datar.

- Letakan jari-jari kedua tangan anda pada masing-masing sisi samping rahang orang yang tidak sadarkan diri tersebut.
- Angkat rahang dengan kedua tangan. Rahang akan tertarik ke depan, membuka jalan nafas.



Metode *Jaw-Thrust*

B – Breathing (Pernafasan)

Bagaimana Cara Melakukan Bantuan Pernafasan?

Nafas buatan mengalirkan oksigen ke dalam paru korban. Teknik yang paling umum digunakan jika penolong hanya saru orang adalah dengan menggunakan shield atau CPR face mask. Gunakan bag-valve-mask jika terdapat dua orang yang melakukan RJP.

Bantuan nafas diberikan sebanyak 2 kali dalam satu siklus RJP. Kecepatan pemberian dalam waktu 1 detik/hingga dada korban mengembang. Berikan waktu untuk korban melakukan ekspirasi, setelah itu disusul dengan bantuan nafas ke 2.

Tiga Metode Napas Buatan

Metode 1. RJP dengan face shield:

- Tutup hidung korban
- Tempatkan shield pada mulut korban dengan tabung jalan napas berada di antara kedua bibir.
- Jaga jalan napas tetap terbuka dan jepit kedua lubang hidung dengan jari anda.
- Berikan napas buatan melalui tabung pernapasan.

Fakultas Kedokteran Ujani



Penggunaan Face Shield untuk Nafas Buatan

Metode 2. RJP dengan CPR face mask:

- Pasang CPR face mask pada hidung dan mulut korban seperti yang diperlihatkan pada gambar.
- Pastikan jalan napas terbuka dan tekan masker kearah wajah agar tidak ada udara yang keluar
- Angkat rahang dengan salah satu tangan menahan masker agar tetap berada di tempatnya (tidak geser) dan gunakan tangan yang satunya untuk menahan masker di daerah hidung.
- Berikan napas buatan melalui ketup satu arah.



Penggunaan CPR Face Mask

Metode 3. Bag-valve-mask:

- Pasang masker pada hidung dan mulut korban seperti yang diperlihatkan pada gambar.

- Pastikan jalan napas terbukan dan tekan masker kea rah wajah agar tidak ada udara yang keluar
- Angkat rahang dengan satu tangan menggunakan **teknik C-E clamp** untuk menahan masker agar tetap berada di tempatnya. Lingkarkan ibu jari dan jari telunjuk pada bagian atas masker (membentuk huruf C) sedangkan jari tengah, jari manis memegang mandibular dan jari kelingking memegang mengangkat angulus mandibulasris sehingga membentuk huruf E.
- Gunakanan tangan anda yang satunya untuk meremas kantung udara yang memberikan napas buatan melalui katup satu arah.
- Bag-valve-mask memiliki sambungan untuk oksigen tambahan.



Penggunaan Bag-Valve-Mask

Bagaimanakan RJP yang Berkualitas Tinggi itu?

Tabel 1 Anjuran dan Larangan BLS untuk CPR Berkualitas Tinggi Dewasa

Penolong Harus	Penolong Tidak *Boleh*
Melakukan kompresi dada pada kecepatan 100-120/min	Mengkompresi pada kecepatan lebih rendah dari 100/min atau lebih cepat dari 120/min
Mengkompresi ke kedalaman minimum 2 inci (5 cm)	Mengkompresi ke kedalaman kurang dari 2 inci (5 cm) atau lebih dari 2,4 inci (6 cm)
Membolehkan rekoil penuh setelah setiap kali kompresi	Bertumpu di atas dada di antara kompresi yang dilakukan
Meminimalkan jeda dalam kompresi	Menghentikan kompresi lebih dari 10 detik
Memberikan ventilasi yang cukup (2 napas buatan setelah 30 kompresi, setiap napas buatan diberikan lebih dari 1 detik, setiap kali diberikan dada akan terangkat)	Memberikan ventilasi berlebihan (misalnya, terlalu banyak napas buatan atau memberikan napas buatan dengan kekuatan berlebihan)

Siklus

Lakukan 5 siklus (1 siklus terdapat 30 kompresi dan 2 ventilasi) langsung tanpa interupsi

Re-Evaluasi (Penilaian ulang)

- Setelah 5 siklus, nilai ulang pulsasi, jalan napas, dan pernapasan
- Jika pulsasi tidak ada, lakukan lagi 5 siklus
- Jika pulsasi ada, tapi korban tidak bernapas, berikan napas bantuan, lakukan sebanyak 10 – 12 x/menit selama 2 menit
- Jika napas muncul, letakkan korban pada posisi *recovery*

Tips Klinis

- ✓ Tips Klinis: pada RJP dengan dua penolong, setelah setiap lima siklus (2menit), penolong harus bertukar peran. hal ini dapat meminimalisasi keletihan penolong yang dapat mengurangi kecepatan dan/atau kedalaman kompresi meskipun tidak disadari.
- ✓ Tips Klinis: korban asfiksia (misalnya korban tenggelam,overdosis obat,gagal napas) harus mendapatkan lima siklus RJP (2menit) sebelum penolong pergi memanggil bantuan (untuk mengaktifkan system layanan medis darurat).
- ✓ Tips Klinis: tekan dengan kuat dan cepat, berikan 30 kompresi dalam waktu kurang dari 18 detik.
- ✓ Tips Klinis: kompresi dada tidak boleh terlalu sering terinterupsi dan interupsi tidak boleh lebih dari 10 detik. pemeriksaan denyut, meskipun untuk menentukan kembalinya sirkulasi spontan (ROSC) harus diminimalisasi selama resusitasi.

Penghentian RJP

- Sirkulasi dan ventilasi spontan yang efektif telah timbul, lanjutkan survei sekunder
- RJP telah dilakukan selama 30 menit akan tetapi denyut nadi tetap tidak teraba (EKG Asistole)
- Permintaan keluarga untuk tidak dilakukan atau penghentian RJP
- Resusitasi diambil alih oleh yang berkompeten
- Tidak sadar, pernapasan spontan (-), dilatasi pupil 15-30 menit

IV. DAFTAR TILIK BANTUAN HIDUP DASAR

NAMA :
TANGGAL :
INSTRUKTUR :

No.	Prosedur	Skor		
		0	1	2
1.	**Cek Kesadaran**			
	a. Tepuk bahu			
	b. Lakukan rangsang nyeri pada korban			
2.	**Panggil bantuan ke Rumah Sakit Terdekat (Aktivasi Sistem Emergensi)**			
	a. Beritahu mengenai korban			
	b. Beritahu apa yang terjadi / mekanisme kejadian			
	c. Lokasi spesifik dari korban			
	d. Beritahukan pertolongan pertama yang akan dilakukan (meminta diambilkan AED bila tersedia)			
3.	***Circulation*** **(Sirkulasi)**			
	a. Cek nafas dan nadi secara simultan. Nadi menggunakan minimal dua jari untuk mengecek pulsasi arteri karotis			
	b. Lakukan selama 5 – 10 detik. **Bila tidak yakin ada nadi, anggap tidak ada nadi**			
	Bila tidak ada nafas normal/hanya gasping + Nadi tidak teraba, lakukan kompresi jantung eksternal			
	a. Letakkan dasar telapak tangan dengan jari mengunci pada sepertiga bawah tulang sternum			
	b. Lengan lurus dan gunakan beban dari badan			
	c. Kedalaman kompresi 5 cm dan hindari >6 cm			
	d. Tekan kuat dan tekan cepat (Kompresi 100 – 120 x/menit)			
	e. Lakukan 30 kompresi untuk setiap siklus			
	f. Biarkan dada mengembang setiap setelah kompresi			

Fakultas Kedokteran Unjani

4.	***Airway* (Jalan Napas)**			
	a. *Head tilt – chin lift* (Kepala ekstensi – dagu diangkat)			
	b. Cek pada mulut apakah ada objek asing dengan teknik *cross finger* (jari menyilang)			
5.	***Breathing* (Pernapasan)**			
	a. Pertahankan *head tilt – chin lift* (Kepala ekstensi – dagu diangkat)			
	b. Pasang masker pada mulut dan hidung korban			
	c. Lakukan teknik C-E clamp			
	d. Berikan napas selama 1 detik (jangan berikan inflasi berlebih)			
	e. Sambil menghembuskan napas, lihat pergerakan pada dinding dada			
	f. Biarkan korban ekshalasi (mengeluarkan napas dengan melepaskan mulut korban)			
	g. Lakukan dua ventilasi			
6.	**Siklus**			
	Lakukan 5 siklus atau 2 menit (1 siklus terdapat 30 kompresi dan 2 ventilasi) langsung tanpa interupsi Bila AED tersedia, segera dipasang			
7.	**Re-Evaluasi (Penilaian Ulang)**			
	a. Setelah 5 siklus atau 2 menit, nilai ulang pulsasi, jalan napas, dan pernapasan			
	b. Jika pulsasi tidak ada, lakukan lagi 5 siklus			
	c. Jika pulsasi ada, tapi korban tidak bernapas, berikan napas bantuan mulut ke mulut Lakukan sebanyak 10 – 12 x/menit (1 napas setiap 6 detik) evaluasi dalam 2 menit			
	d. Jika napas muncul, letakkan korban pada posisi *recovery*			
	SKOR TOTAL			
	LULUS/GAGAL			

GLOBAL RATING:

Bulatkan salah satu penilaian yang sesuai dengan performa mahasiswa dalam pembelajaran keterampilan ini, dan berilah arahan terhadap prosedur yang memerlukan perbaikan.

Fakultas Kedokteran Unjani

1	2	3	4	5	6	7	8	9
Peserta mendemontrasikan 10-30% tahapan prosedur dengan tepat			Peserta mendemontrasikan 30-60% tahapan prosedur dengan tepat			Peserta mendemonstrasikan 70-90% tahapan dengan tepat		
Prosedur yang memerlukan perbaikan / pelatihan lebih lanjut:								
Observer (.....)								

Fakultas Kedokteran Unjani

Narasumber:
Odih Fahruzi, dr.,Sp.An-TI

Referensi

1. Kleinman ME, Buick JE, Huber N, et al. Part 7: Adult Basic Life Support: 2025 American Heart Association Guidelines for Cardiopulmonary Resuscitation and Emergency Cardiovascular Care. Circulation. 2025;152(Suppl 2):S448-S478. doi:10.1161/CIR.0000000000001369.
2. American Heart Association. BLS Provider Manual. Dallas, TX: American Heart Association; 2025.
3. American Heart Association. 2025 American Heart Association Guidelines for CPR and ECC. Dallas, TX: American Heart Association; 2025.
4. American Heart Association. Adult Basic Life Support Algorithm for Healthcare Professionals. Dallas, TX: American Heart Association; 2025.
5. Sejati F, Prakasa GG, Fahruzi O, Sari SM. Buku Pedoman Bantuan Hidup Dasar dan Pertolongan Pertama pada Kegawatdaruratan Sehari-hari. UNJANI. 2023(1)

KETERAMPILAN MEDIK KE-4

TANGGAL	: Kamis, 15 Oktober 2026
JENIS KETERAMPILAN KLINIS	: Pengelolaan Gangguan Sirkulasi Pada Anak Melalui Akses Intraosseus
KOMPETENSI	: 4A
NARASUMBER	: Allisa Majeda, dr., SpA

I. CAPAIAN PEMBELAJARAN

Setelah mengikuti keterampilan medik ini mahasiswa mampu:

1. Mengetahui indikasi pemasangan akses intraosseus
2. Melakukan penatalaksanaan akses intraosseus

II. PENUGASAN

Skenario

Seorang anak laki – laki usia 3 tahun diantar orangtuanya ke IGD RS dengan keluhan sulit dibangunkan sejak 5 jam sebelum masuk rumah sakit. Keluhan disertai buang air besar cair sejak 3 hari yang lalu lebih dari 10x/ hari, tanpa disertai lendir atau darah. Keluhan disertai dengan muntah 2-4x/hari, demam sejak 2 hari yang lalu. Sejak 5 jam yang lalu anak tampak sangat lemas, buang air kecil terakhir 6 jam lalu. Pasien belum pernah mengalami keluhan serupa sebelumnya. Riwayat pengobatan sebelumnya tidak ada.

Pemeriksaan fisik: ku; tampak sakit berat, somnolen, GCS E3M5V4 (12), TTV: Tekanan darah: 80/palpasi, HR: 60x/menit, RR: 18x/menit, S: 35 C Kelopak mata sangat cekung, mukosa bibir kering, turgor kulit: kembali sangat lambat, CRT memanjang > 2 detik, arteri dorsalis pedis: teraba sangat lemah, cepat, akral dingin. BB: 15 kg.

Tugas:

1. Lakukan assessment terhadap pasien tersebut!
2. Lakukan tindakan sesuai dengan assessment saudara!

III. PENGETAHUAN DASAR TERKAIT PROSEDUR

Resusitasi cairan merupakan tindakan yang harus dilakukan pada pasien yang mengalami gangguan sirkulasi. Resusitasi cairan tersebut idealnya dilakukan secara

intravena, namun pada pasien anak dengan kasus yang sulit akses jalur intravena maka yang dilakukan adalah pertimbangkan pemasangan akses intraosseous.

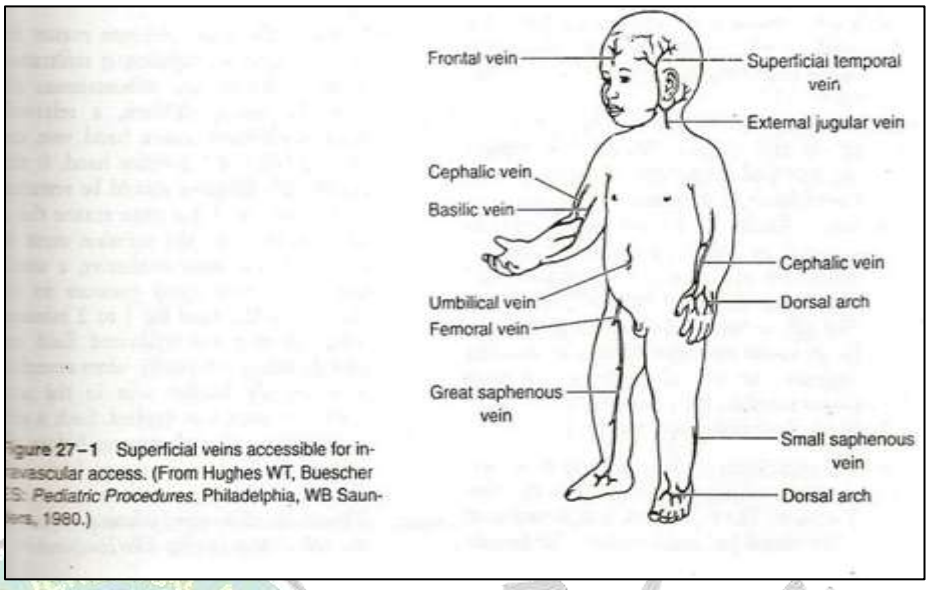

ure 27–1 Superficial veins accessible for in-vascular access. (From Hughes WT, Buescher S: *Pediatric Procedures*. Philadelphia, WB Saunders, 1980.)

Gambar 1. Area akses vena perifer pada anak

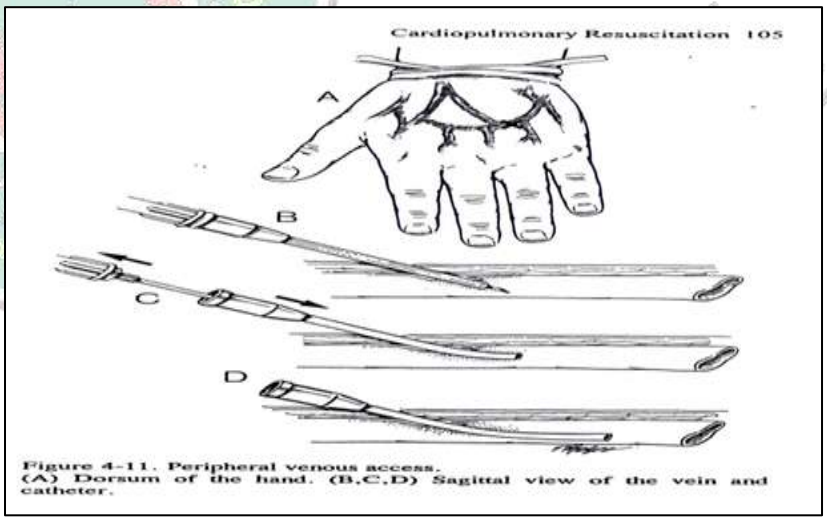

Figure 4-11. Peripheral venous access. (A) Dorsum of the hand. (B,C,D) Sagittal view of the vein and catheter.

Gambar 2. Cara pemasangan infus

Akses intraosseous

Akses intraosseous bertujuan untuk mengamankan akses vaskuler dengan cepat pada anak yang sakit kritis disertai syok atau akses intravenous yang sulit. Pemasangan akses intraosseus merupakan tindakan untuk mengatasi masalah sirkulasi (C), sehingga

tindakan ini dilakukan secara simultan dengan memastikan Airway (A) dan Breathing (B) teratasi (clear).

Indikasi:

Pada anak yang sakit kritis bila akses vena perifer tidak dapat segera diperoleh, contoh pada kondisi syok, gagal nafas dan henti jantung. Akses intraosseous dapat digunakan untuk pemberian obat – obatan, cairan dan produk darah selama resusitasi.

Kontraindikasi absolut:

1. Fraktur atau kecurigaan kerusakan pembuluh darah di tempat insersi
2. Deformitas kongenital atau memiliki riwayat osteogenesis imperfekta
3. Tempat insersi intraosseous sebelumnya
4. Ketidakmampuan menentukan lokasi insersi

Kontraindikasi relatif:

1. Infeksi kulit di sekitar area insersi
2. Luka bakar di sekitar area insersi

Fakultas Kedokteran Unjani

IV. PROSEDUR

Peralatan yang dibutuhkan:

1. Kasa steril
2. Larutan antiseptik : povidone iodine/alkohol
2. Sarung tangan steril
3. Syringe 5ml, 10ml, 20ml
4. NaCl 0.9 % 500ml
5. *Infusion* atau *transfusion set*
6. Plester dan papan untuk fiksasi ekstremitas bila diperlukan
7. Jarum intraosseous 15G dengan 3 ukuran panjang 15mm, 25mm dan 45mm atau jarum 14-18G

Lokasi:

1. Proksimal tibia merupakan lokasi yang dianjurkan untuk memperoleh akses yang mudah serta aman. Permukaan anteromedial ditusuk 2 – 3 cm dibawah tuberositas tibia untuk menghindari lempeng pertumbuhan.

2. Distal femur (lebih sulit karena ada lapisan lemak dan otot diatasnya). Sepertiga bawah femur ditusuk 1 – 3 cm diatas kondilus lateralis
3. Distal tibia (dapat digunakan pada anak yang lebih tua atau orang dewasa): Permukaan medial tibia ditusuk proksimal dari malleolus medialis.

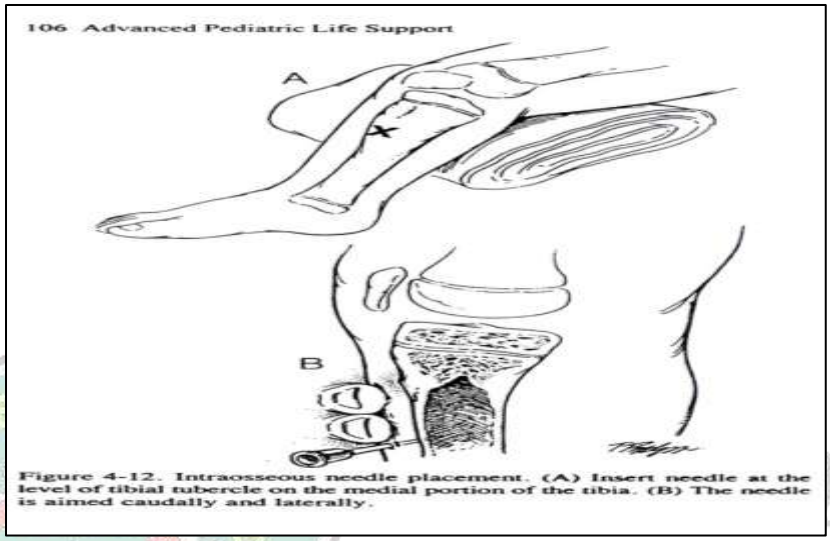

Gambar 3. Lokasi pemasangan infuse intraosseus (1)

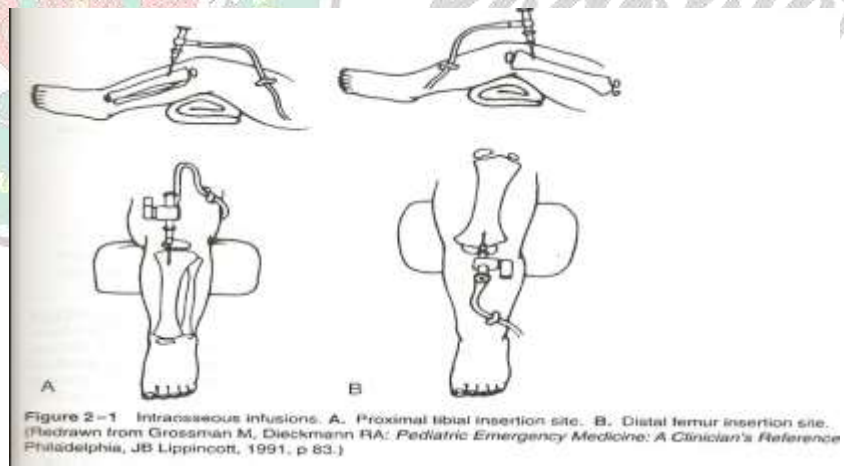

Gambar 4. Lokasi pemaangan infuse intraosseus (2)

Table 5 - Insertion sites and intraosseous access devices.[9]

Site	Adult	Children	Devices
Sternum	✓	0	Manual, FAST 1®
Humeral head	✓	0	Manual, BIG®, EZ-IO®
Distal radius	✓	0	Manual
Distal ulna	✓	0	Manual
Iliac crest	✓	0	Manual
Distal femur	✓	✓	Manual, BIG®, EZ-IO®
Proximal tibia	✓	✓	Manual, BIG®, EZ-IO®
Distal tibia	✓	✓	Manual, BIG®, EZ-IO®

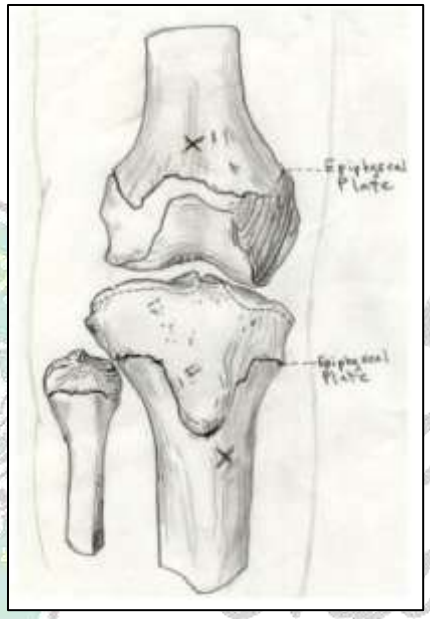

Gambar 5. Lokasi insersi intraosseus (3)

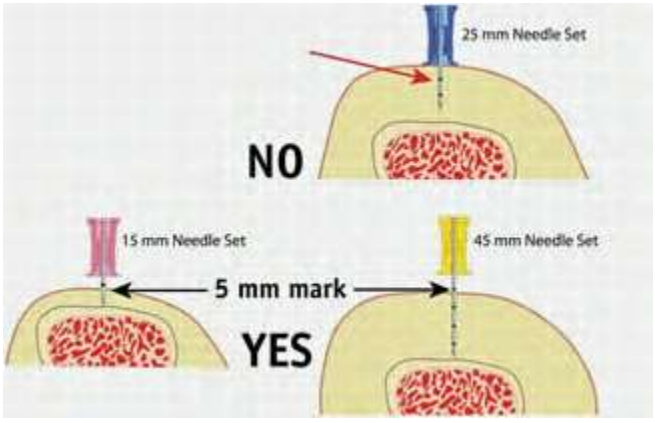

Gambar 6. Lokasi insersi intraosseus (4)

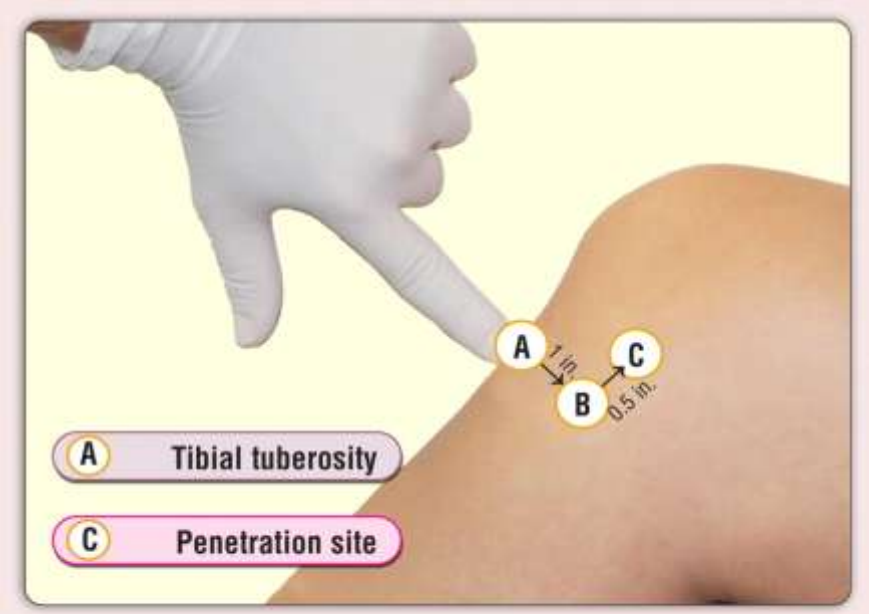

Gambar 7. Lokasi insersi intraosseus (5)

V. DAFTAR TILIK PEMASANGAN AKSES INTRAOSSEOUS

Nama :
Tanggal :
Instruktur :

N0	ASPEK YANG DINILAI		Skoring			Bobot	Nilai
		0	1	2	3		
I	**PERSIAPAN ALAT**						
1	1. Kasa steril 2. Larutan antiseptik : povidone iodine/alkohol 2. Sarung tangan steril 3. Syringe 5ml, 10ml, 20ml 4. NaCl 0.9 % 500ml 5. *Infusion* atau *transfusion set* 6. Plester dan papan untuk fiksasi ekstremitas 7. Jarum intraosseous 15G dengan 3 ukuran panjang 15mm, 25mm dan 45mm atau jarum 14-18G					2	
II	**PERSIAPAN PASIEN**						
2	Memberi salam dan menyapa pasien/orangtua pasien					1	
3	Menjelaskan prosedur yang akan dilakukan (informed consent)					2	
III	**PERSIAPAN PENOLONG**						
	Cuci tangan bedah, menggunakan alat pelindung diri						
IV	**PELAKSANAAN PEMASANGAN AKSES INTRAOSSEOUS**						
4	Identifikasi daerah yang akan dilakukan pemasangan, lakukan tindakan aseptik antiseptik dan amankan tungkai yang akan dilakukan tindakan					3	
5	Arahkan jarum pada sudut 90°/tegak lurus dan menjauhi lempeng epifisis, tusuk jarum melalui kulit lakukan gerakan memutar/seperti bor hingga mencapai korteks tulang (bunyi ”krek” halus, menandakan rongga sumsum telah tercapai)					4	
6	Aspirasi dengan spuit 5ml sumsum tulang untuk mengkonfirmasi penempatan					2	
7	Ganti dengan spuit 20ml untuk memasukkan cairan NaCl 0.9% secara bolus atau hubungkan dengan infus set dan infus pump. (Pada kasus BB 15 kg, langkah awal diberikan bolus 20ml/kgbb ~ 300ml)					2	
8	Fiksasi jarum dengan menggunakan kasa dan plester (memungkinkan observasi konstan lokasi tusukan jarum untuk melihat adanya tanda ekstravasasi)					3	
9	Menjelaskan ke orang tua pasien bahwa pemeriksaan telah selesai dilakukan					1	
	TOTAL SKOR					41	

Akses intraosseous dapat segera dihentikan apabila pemasangan akses vena perifer/sentral sudah dapat terpasang dengan baik.

GLOBAL RATING:

Bulatkan salah satu penilaian yang sesuai dengan performa mahasiswa dalam pembelajaran keterampilan ini, dan berilah arahan terhadap prosedur yang memerlukan perbaikan.

<table>
<tr><td>1</td><td>2</td><td>3</td><td>4</td><td>5</td><td>6</td><td>7</td><td>8</td><td>9</td></tr>
<tr><td colspan="3">Peserta mendemontrasikan 10-30% tahapan prosedur dengan tepat</td><td colspan="3">Peserta mendemontrasikan 30-60% tahapan prosedur dengan tepat</td><td colspan="3">Peserta mendemonstrasikan 70-90% tahapan dengan tepat</td></tr>
<tr><td colspan="9">Prosedur yang memerlukan perbaikan / pelatihan lebih lanjut:</td></tr>
<tr><td colspan="9">Observer

(.....)</td></tr>
</table>

Instruktur memilih salah satu nilai penguasaan keterampilan mahasiswa pada saat pembelajaran keterampilan serta memberikan arahan prosedur yang harus diperbaiki.

Narasumber:

Allisa Majeda, dr., SpA

Fakultas Kedokteran Unjani

REFERENSI

1. Yuniar I, Malisie RF, Pudjiadi A, Latief A et all. Advanced Pediatric Resuscitation Course. Badan Penerbit Ikatan Dokter Anak Indonesia. 2022.

2. Carlson DW,et al. Illustrated techniques of pediatric emergency procedures. In: Fleisher G, Ludwig S. eds. *Textbook of Pediatric Emergency Medicine.* 4th ed. Philadelphia: Lippincott Williams & Wilkins. 2000:1809.

3. Gausche-Hill M, Fuchs S, Yamamoto L, eds. *American Academy of Pediatrics and Americans College of Emergency Physicians: APLS The Pediatric Emergency Medicine Resource.* 4th ed. Sudbury, Mass: Jones and Bartlett. 2004:736-8.

Fakultas Kedokteran Unjani

KETERAMPILAN MEDIK-5

TANGGAL	: Rabu, 14 Oktober 2026
JENIS KETERAMPILAN KLINIS	: Pengelolaan Trauma Thoraks
	: 1. Dekompresi Toraks dengan Jarum
	2. Pemasangan Tube Toraks
	3. Interpretasi Radiologis Trauma Toraks
KOMPETENSI	: 4A
NARASUMBER	: Terry Sandi, dr., Sp.B, Subsp.BD(K)

I. CAPAIAN PEMBELAJARAN

Setelah mengikuti pelatihan ini mahasiswa diharapkan mampu:

- Mengenali tanda dan gejala klinis trauma thoraks
- Mengetahui definisi dan indikasi pemasangan thorakosintesis jarum dan chest tube
- Melakukan pemasangan thorakosintesis jarum dan chest tube

II. PENUGASAN

- Seorang pengemudi mobil, laki-laki 30 tahun tidak mengenakan sabuk pengaman, kendaraannya sedang melaju kencang, menabrak dinding jembatan, dada terjepit kemudi. Pada pemeriksaan didapatkan ; St.Generalis : dapat menjawab rangsang verbal, T: 80/60 mmHg, Nadi : 120X/menit, reguler, Respirasi : 36x/menit. Jalan napas bebas, sudah terpasang O_2 , 5L/menit melalui kanul hidung. JVP meninggi, trakea terdorong ke kiri. Hemitoraks kanan gerakan tertinggal, auskultasi paru kanan: VBS tidak terdengar, perkusi paru kanan hipersonor.

- Tindakan apa yang harus dilakukan sesuai prioritas urutan yang benar, dan bagaimana prosedur pelaksanaannya?

III. PENGETAHUAN TERKAIT PROSEDUR

Secara keseluruhan, angka mortalitas trauma toraks adalah 10%, yakni satu dari empat kematian karena trauma di Amerika Serikat. Banyak pasien yang meninggal

setelah sampai di RS dan banyak kematian yang seharusnya dapat dicegah dengan meningkatkan kemampuan diagnostik dan terapi dalam kompetensi dokter umum.

Terdapat tiga hal yang terjadi pada trauma toraks : hipoksia; hiperkarbia; dan asidosis. Ketiganya saling berhubungan satu sama lain. Hipoksia jaringan merupakan akibat dari tidak adekuatnya pengangkutan oksigen ke jaringan oleh karena hipovolemia (kehilangan darah), ketidakseimbangan ventilasi – perfusi pulmo (contoh: kontusio pulmo, hematoma, kolaps alveolus) dan perubahan tekanan intratoraks (pneumotoraks tension, pneumotoraks terbuka). Hiperkarbia lebih sering disebabkan karena tidak adekuatnya ventilasi akibat perubahan tekanan intratoraks dan penurunan tingkat kesadaran. Asidosis metabolik disebabkan oleh hipoperfusi jaringan akibat syok.

Pengelolaan pasien trauma toraks terdiri dari:

1. Survei primer
2. Resusitasi fungsi vital
3. Survei sekunder yang rinci
4. Perawatan definitif

Hipoksia merupakan masalah yang sangat serius pada trauma toraks, intervensi dini perlu dilakukan untuk mencegah dan mengoreksi. Trauma yang bersifat mengancam jiwa langsung dilakukan terapi secepat dan sesederhana mungkin. Kebanyakan kasus trauma toraks yang mengancam nyawa diterapi dengan mengontrol jalan napas, torakosentesis dengan jarum pada pneumotoraks tension, atau melakukan pemasangan tube toraks.

Terdapat enam kelainan toraks yang mengancam jiwa, yang harus ditemukan pada survei primer dan segera di atasi :

1. Obstruksi Jalan Napas

Trauma utama pada jalan napas harus diidentifikaslpada survei primer. Patensi jalan napas dan ventilasi dinilai dengan mendengarkan gerakan udara pada hidung pasien, mulut dan dada serta dengan inspeksi pada daerah orofaring untuk sumbatan airway oleh benda asing dan dengan mengobservasi retraksi otot interkostal dan supraklavikular.

Penanganan trauma ini adalah dengan menstabilkan patensi dari airway, yang terbaik dengan intubasi endotrakeal, walaupun hal ini kemungkinan sulit dilakukan jika ada tekanan yang cukup besar pada trachea.

2. Pneumotoraks Tension

Pneumotoraks tension berkembang ketika terjadi fenomena ventil saat udara masuk rongga pleura tetapi tidak dapat keluar, kebocoran udara yang berasal dari paru-paru atau melalui dinding dada masuk ke dalam rongga pleura dan tidak dapat keluar kembali. Akibatnya tekanan intrapleura akan meningkat, paru-paru kolaps, mediastinum terdorong ke sisi berlawanan dan menghambat pengembalian darah vena ke jantung, serta akan menekan paru kontralateral. Pneumotoraks tension ditandai dengan gejala nyeri dada, sesak, distress pernapasan, takikardia, hipotensi, deviasi trakea, hilangnya suara napas pada satu sisi dan distensi vena leher. Sianosis merupakan manifestasi lebih lanjut.

Pneumotoraks tension membutuhkan dekompresi segera dan penanggulangan awal dengan cepat berupa insersi jarum yang berukuran besar pada sela iga dua garis medioklavikula pada hemitoraks yang mengalami kelainan. Tindakan ini akan mengubah tension pneumothotaks menjadi pneumotoraks sederhana. Tindakan definitif selalu dibutuhkan dengan pemasangan tube toraks pada sela iga kelima (setinggi papilla mamma laki-laki) tepat dianterior linea axilaris media.

3. Pneumotoraks Terbuka

Defek atau luka yang besar pada dinding dada yang terbuka menyebabkan pneumotoraks terbuka. Tekanan dalam rongga pleura akan segera menjadi sama

dengan tekanan atmosfir. Jika defek pada dinding dada mendekati 2/3 dari diameter trakea maka udara akan cenderung mengalir melalui defek karena mempunyai tahanan yang kurang atau lebih kecil dibandingkan dengan trakea. Akibatnya ventilasi terganggu sehingga menyebabkan hipoksia dan hiperkapnia. Langkah awal adalah menutup luka dengan bahan kedap udara yang diplester pada 3 sisinya saja. Dengan penutupan seperti ini terjadi efek ventil, pada saat inspirasi udara tidak dapat masuk pleura sedang saat ekspirasi udara dari pleura akan keluar ke atmosfir.

4. *Flail chest*.

Flail chest terjadi ketika segmen dinding dada tidak lagi mempunyai kontinuitas dengan keseluruhan dinding dada. Keadaan ini terjadi karena fraktur iga multiple pada dua atau lebih tulang iga dengan dua atau lebih garis fraktur. Adanya segmen *flail chest* menyebabkan gangguan pergerakan dinding dada juga kontusio paru yang dapat menyebabkan timbulnya hipoksia. Inspeksi dan palpasi gerakan napas abnormal dan krepitasi iga atau fraktur tulang rawan dapat membentu diagnosis. Segmen *flail* akan justru masuk ke dalam saat inspirasi (respirasi paradoksal). Terapi awal yang diberikan termasuk pemberian analgetika perdrip dan ventilasi adekuat, oksigen yang dilembabkan dan resusitasi cairan.

5. Hemotoraks Masif

Terkumpulnya darah dan cairan pada hemitoraks dengan cepat dan banyak (>500 cc) dapat menyebabkan gangguan usaha bernapas akibat penekanan paru-paru dan menghambat ventilasi yang adekuat. Terapi awal dengan penggantian volume darah yang dilakukan bersamaan dengan dekompresi rongga pleura dengan memasang tube toraks. Keputusan torakotomi emergensi diambil jika didapatkan darah dari pemasangan tube toraks lebih dari 1500cc atau kehilangan darah terus menerus sebanyak 200 cc/jam dalam waktu 2 sampai 4 jam, dengan mempertimbangkan status fisiologis pasien.

6. Tamponade Jantung

Tamponade jantung sering disebabkan karena luka penetrans (tajam atau tembak), dapat pula disebabkan trauma tumpul yang menyebabkan ruang pericardium terisi darah balik dari jantung, dan pembuluh darah besar. Diagnosis klasik dengan trias Beck: peningkatan tekanan vena jugularis,, penurunan tekanan arteri (syok) dan suara jantung menjauh. Evakuasi darah dengan cepat dari rongga pericardium (perikardiosentesis) merupakan indikasi bila pasien dengan syok hemoragik tidak memberikan respons resusitasi cairan dan dugaan terjadi tamponade jantung. Karena tingginya angka positif palsu maupun negative palsu pada perikardiosentesis, bila ada spesialis bedah toraks atau dokter bedah umum yang sudah dilatih, perikardiosentesis digantikan dengan perikardiostomi . Rongga pericardium dibuka melalui insisi subxifoid, dipasang perikardiostomi dengan kateter Foley.

IV. PROSEDUR PELAKSANAAN

THORAKOSINTESIS JARUM

Prosedur ini bertujuan untuk mengurangi tekanan intrathoraks dengan cara menusuk dinding thoraks pada ICS 2 sampai rongga pleura. Prosedur ini dilakukan sebagai tindakan penyelamatan hanya pada kasus pneumotoraks tension, dan tidak perlu dilakukan pada pneumotoraks simpel.

a. Tegakkan diagnosis pneumotoraks tension daripemeriksaan fisik leher dan toraks.
b. Berikan oksigen aliran tinggi dan ventilasi sesuai kebutuhan
c. Idenifikasi sela iga II, linea midklavikularis pada hemitoraks yang mengalami kelainan, yaitu dengan inspeksi dari lateral untuk mengidentifikasi angulus Ludovici, sudut manubrium dan korpus sternum
d. Asepsis dan antisepsis dada
e. Anestesi lokal jika perlu
f. Penderita dalam keadaan posisi tegak jika fraktur servikal sudah disingkirkan

Fakultas Kedokteran Unjani

g. Insersi jarum kateter (3-6 cm) ke kulit secara langsung tepat di atas iga ke dalam sela iga
h. Tusuk pleura parietal
i. Dengar keluarnya udara ketika jarum menusuk pleura parietal, menandakan pneumotoraks tension telah teratasi
j. Tinggalkan kateter plastik di tempatnya dan ditutup dengan balut steril.
k. Siapkan chest tube. Chest tube harus dipasang setinggi papila mamma laki-laki atau lipatan mamma pada wanita, tepat dianterior linea aksilaris media sisi yang terkena.
l. Hubungkan chest tube dengan WSD dan cabut kateter yang digunakan untuk dekompresi , baru kemudian dire-evaluasi pernapasan. Konfirmasi Xray toraks setelah re-evaluasi hasilnya baik.

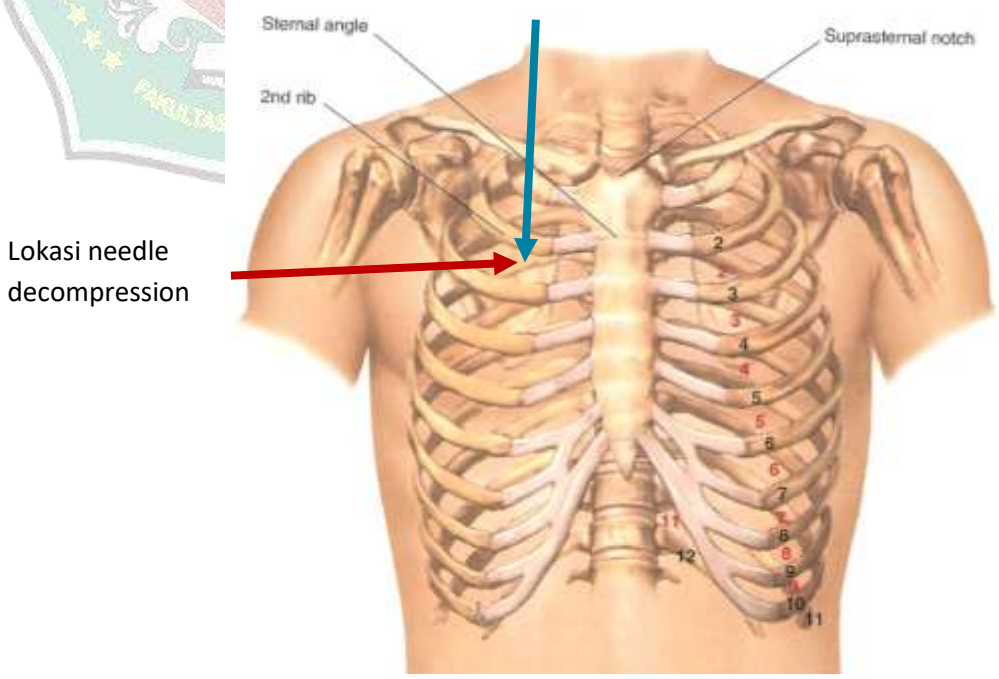

Gbr 11. Penentuan Lokasi needle decompression

INSERSI CHEST TUBE

Pemasangan chest tube bertujuan untuk mengeluarkan udara dan darah yang terperangkap dalam rongga thoraks.

Prosedur:

A. mengidentifikasi tempat insersi yaitu sela iga V, dengan cara menentukan perpotongan antara linea aksilaris media sebelah anterior dengan linea interpapillaris (laki-laki) atau mamalia fold (wanita) pada hemitoraks yang terkena.

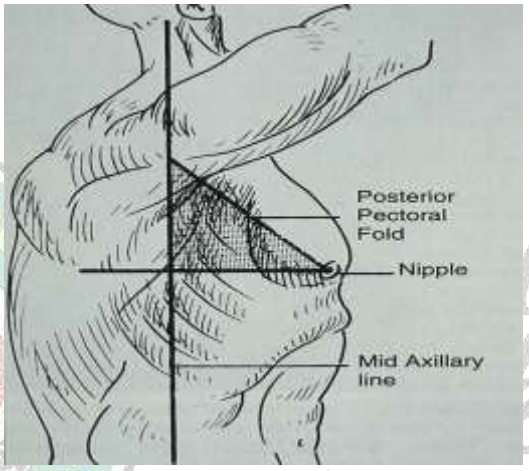

Gambar 12. Lokasi insersi chest tube

B. Siapkan pembedahan dan tempat insersi ditutup dengan kain / duk bolong
C. Anestesi lokal kulit dan periosteum iga
D. Insisi transversal 2-3 cm pada tempat yang telah ditentukan dan diseksi tumpul melalui jaringan subkutan, tepat di atas iga.
E. Tusuk pleura parietal dengan ujung klem dan masukkan jari ke dalam tempat insisi untuk mencegah melukai organ lain dan melepaskan perlekatan, bekuan darah, dsb

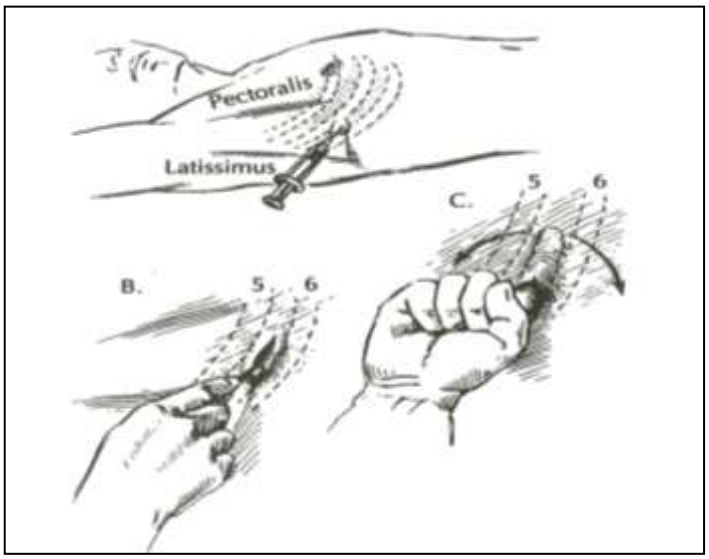

Gbr. 13. Lokasi insersi chest tube

F. Klem ujung proksimal tube torakostomi dan dorong tube ke dalam rongga pleura sesuai panjang yang diinginkan.

G. Cari adanya embun pada tube toraks pada saat ekspirasi atau dengar aliran udara

I. Sambung ujung tube torakostomi ke WSD

J. Jahit kedap udara tube di tempatnya

K. Tutup dengan kassa dan plester

L. Cabut jarum torakosentesis di sela iga kedua, kemudian re-evaluasi pernapafan mulai dari leher sampai toraks.. Buat foto Xray toraks untuk konfirmasi bila pemeriksaan fisik hasilnya baik.

M. Pemeriksaan AGD bila ada fasilitas.



Gbr. 14. Teknik insersi chest tube

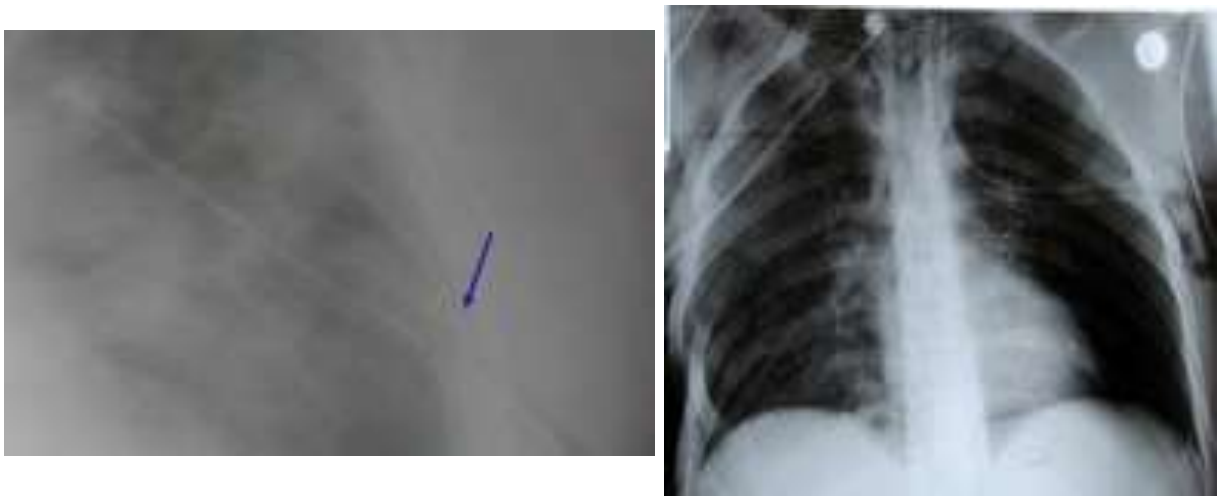

Gbr. 15. Pemeriksaan radiologis setelah insersi chest tube

Fakultas Kedokteran Unjani

V. DAFTAR TILIK THORAKOSINTESIS JARUM DAN INSERSI CHEST TUBE

Nama Mahasiswa :
NIM :
Tanggal :
Instruktur :

NO	KEGIATAN	SKOR				BOBOT	NILAI
		0	1	2	3		
I	**PERSIAPAN ALAT**						
1	Iodine Povidone 10% Kasasteril IV.Catheter No.14 G Sarung tangan steril Doek Bolong steril Kasa steril Set Bedah Minor Silk 2-0 dan Silk 1 Pipa dada Tabung WSD Plester Lidokain HCl, 2% Spuit 10 cc					**3**	
II	**PERSIAPAN PASIEN**						
2	Menegakkan diagnosis pneumotoraks tension (menentukan Indikasi tindakan needle thorakosintesis)					**4**	
3	Menjelaskan tindakan yang akan dilakukan (bila memungkinkan)					**2**	
4	Membuat persetujuan Tindakan (bila memungkinkan)					**2**	
III	**PERSIAPAN PENOLONG**						
5	Cuci tangan bedah. Menggunakan alat pelindung diri					**2**	
IV	**PROSEDUR /TINDAKAN**						
	Thorakosintesis jarum						
6	Identifikasi perpotongan antara garis sejajar Angulus Ludovici (sela iga-2) dan garis midklavikula pada sisi yang terkena					**3**	
7	Melakukan tindakan asepsis antisepsis					**2**	
8	Lakukan penusukan pada dinding dada dilokasi yang sudah ditentukan pada no (6) sampai menembus rongga Pleura. Perhatikan bunyi udara yang keluar.					**3**	
9	Lakukan pencabutan jarum logamnya, dan tinggalkan kateter plastik					**3**	
10	Lakukan fiksasi					**1**	

Fakultas Kedokteran Unjani

	Insersi chest tube						
11	Tentukan tempat insersi setinggi sela iga V (perpotongan antara garis melalui papilla mamae pada laki2, pada wanita sejajar mamilary fold dengan linea midaxilaris sebelah anterior)					**3**	
12	Lakukan tindakan Asepsis dan antisepsis					**2**	
13	Tutup daerah tindakan dengan duk bolong					**2**	
14	Berikan anestesi local pada daerah yang akan disayat dengan lidokain 2% sebanyak 10 cc. (bila pasien sadar)					**2**	
15	Sayat dengan pisau bedah no.15 diatas iga 6 sebagai landasan, kemudian lakukan diseksi tumpul dengan klem bengkok sampai menembus pleura parietalis.					**2**	
16	Masukkan jari ke dalam tempat insersi untuk membebaskan perlengketan, meraba organ lain, mengukur ketebalan dinding dada					**2**	
17	Klem kedua ujung chest tube, ujung proksimal dimasukkan ke dalam rongga dada dengan arah kranio posterior,sampai lubang terakhir ditambah dengan ukuran ketebalan dinding dada sehingga pipa berada di dalam rongga pleura.					**4**	
18	Perhatikan adanya fogging pada saat ekspirasi atau darah yang keluar melalui pipa.					**2**	
19	Sambungkan ujung chest tube ke tabung WSD, cabut plastik kateter di ICS 2, buka klem					**2**	
20	Lakukan penjahitan chest tube di tempatnya secara air tight (kedap udara) Tutup luka dengan kasa					**3**	
21	Nilai undulasi pada WSD. Pemasangan chest tube berhasil apabila ada undulasi.					**3**	
	Skor total						

Fakultas Kedokteran Unjani

GLOBAL RATING:

Bulatkan salah satu penilaian yang sesuai dengan performa mahasiswa dalam pembelajaran keterampilan ini, dan berilah arahan terhadap prosedur yang memerlukan perbaikan.

1	2	3	4	5	6	7	8	9
Peserta mendemontrasikan 10-30% tahapan prosedur dengan tepat			Peserta mendemontrasikan 30-60% tahapan prosedur dengan tepat			Peserta mendemonstrasikan 70-90% tahapan dengan tepat		
Prosedur yang memerlukan perbaikan / pelatihan lebih lanjut:								
Observer (.....)								

Fakultas Kedokteran Unjani

Instruktur memilih salah satu nilai penguasaan keterampilan mahasiswa pada saat pembelajaran keterampilan serta memberikan arahan prosedur yang harus diperbaiki.

PEMBACAAN FOTO THORAX PADA TRAUMA (ABCDE)

A. - Adequacy: Identitas; Kualitas

- Airway : Trachea

  Bronchus

B. Breathing : Parenkhim paru : corakan

  Pleural space : Udara atau Cairan

C. Circulation : Arcus Aorta

Jantung

Mediastinum.

D. Diafragma : Bentuk

Sudut Costophrenicus

E. Environtment : Soft tissue

Bone

Line and tube



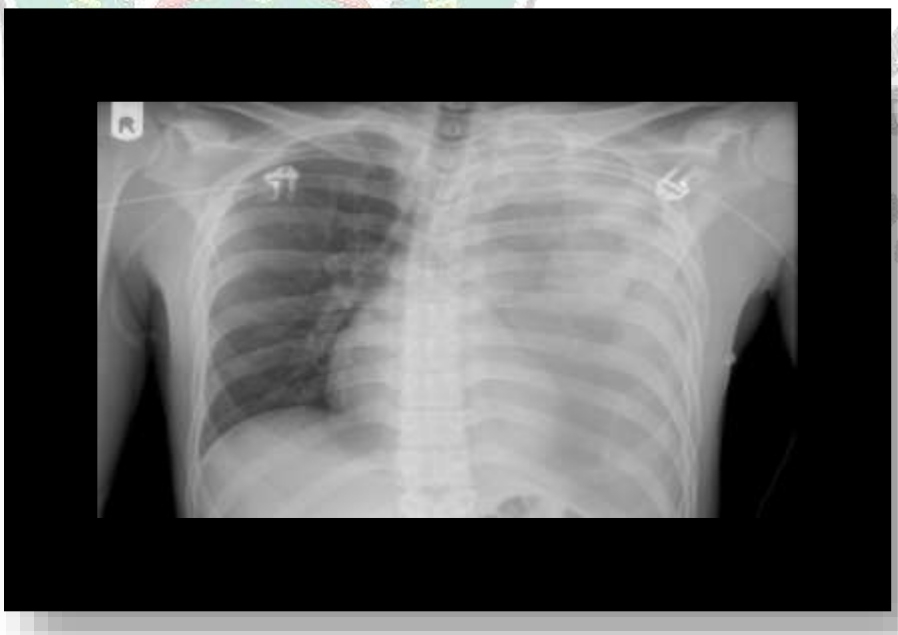

Fakultas
keteran
ni

DAFTAR TILIK PEMBACAAN FOTO THORAKS PADA KASUS TRAUMA

Nama Mahasiswa :
NIM :
Tanggal :
Instruktur :

NO	KEGIATAN	SKOR				BOBOT	NILAI
		0	1	2	3		
	A. Air Way						
1	Menilai trachea					1	
2	Menilai Bronchus					1	
	B. Breathing						
3	Corakan Paru					4	
4	Rongga Plreua					2	
	C. Circulation						
5	Menilai arcus aorta					2	
6	Menilai jantung.					1	
	D. Diaphragma						
7	Menilai bentuk Diafragma					1	
8	Menilai sudut costophrenicus					1	
	E. Environment						
9	Menilai Tulang costa					3	
10	Menilai subcutis					1	
11	Menilai Line and tube.					2	
	SKOR TOTAL						

Fakultas Kedokteran Unjani

Narasumber :

1. Terry Sandi, dr., Sp.B, Subsp.BD(K)
2. Fitriardi Sejati, dr., Sp.B., AIFO-K., FINACS
3. Sudarjat, dr.,Sp.B (Alm.)

KETERAMPILAN MEDIK-6

TANGGAL	: Kamis, 15 Oktober 2026
JENIS KETERAMPILAN KLINIS	: Pengelolaan dugaan cedera kepala dan trauma cervical Teknik pelepasan helm pada kasus trauma Teknik pemasangan cervical collar Pemeriksaan GCS Interpretasi radiologis pada cedera kepala dan cervical
KOMPETENSI	: 4A
NARASUMBER	: Dr. Andri Anugerah Kusuma, dr., Sp.BS(K)Spine., M.Kes., FINPS

I. CAPAIAN PEMBELAJARAN

Setelah mengikuti pelatihan keterampilan medik ini, mahasiswa diharapkan mampu:

- Mendemonstrasikan cara pelepasan helm, perlindungan cervical serta teknik log roll pada simulasi kasus dugaan cedera kepala.
- Melakukan perhitungan GCS pada simulasi kasus dugaan cedera kepala

II. PENUGASAN

Seorang laki-laki 20 tahun dibawa oleh tukang ojeg ke IGD karena jatuh dari motor. Penderita masih menggunakan helm, sadar, dan mengeluh kesemutan di daerah tungkai bawah. Kaki masih dapat digerakkan namun agak berat. Bagaimana tindakan Anda (sebagai dokter jaga) selanjutnya?

III. PENGETAHUAN TERKAIT PROSEDUR

Cedera kepala

Angka kejadian trauma kepala setiap tahunnya meningkat seiring dengan peningkatan angka kejadian kecelakaan lalu lintas. Hal ini disebabkan semaki banyaknya jumlah kendaraan terutama motor sedangkan disiplin berlalu lintas sangat memperihatinkan. Dari data USA, 10 % penderita meninggal sebelum sampai di RS, 80% yang masuk RS mengalami cedera kepala ringan, 10% cedera kepala sedang dan 10% mengalami cedera kepala berat.

Cedera kepala merupakan keadaan serius, olah karena itu setiap dokter yang pertama menangani kasus ini diharapkan mempunyai pengetahuan praktis untuk melakukan pertolongan pertama sebelum ahli bedah saraf tiba ataupun melakukan rujukan ke RS yang memiliki fasilitas bedah saraf. Dalam melakukan pertolongan pada dugaan kasus cedera kepala, hal yang harus diperhatikan adalah perlindungan tulang cervical. Pada kasus kecelakaan pada pengendara motor, tindakan pertolongan diawali dengan pelepasan helm yang benar dengan melakukan proteksi pada tulang cervical. Jangan sampai pelepasan helm tersebut memperburuk keadaan pasien.

Pemberian O2 yang adekuat dan mempertahankan darah yang cukup untu menjaga perfusi ke otak dan menghindari terjadinya cedera otak sekunder merupakan pokok-pokok tindakan yang sangat penting untuk keberhasilan pengobatan penderita.

Tindakan setelah primary survey selesai adalah mengidentifikasi kelainan yang didapatkan di daerah kepala dan leher serta lesi dan massa yang memerlukan tindakan. Untuk penentuan lesi massa intrakranial perlu dilakukan pemeriksaan CT scan kepala. Sistem triage, bagi penderita cedera kepala tergantung pada beratnya cedera dan tersedianya fasilitas yang ada di tempat pertolongan pertama. Ahli bedah saraf harus dilibatkan secepatnya, terutama jika penderita mengalami koma atau curiga adanya massa intrakranial. Terlambatnya rujukan penderita dapat menyebabkan keadaan penderita memburuk dan berkurangnya kemungkinan penderita untuk sembuh.

Dalam merujuk penderita dengan cedera kepala, perlu dilaporkan beberapa informasi penting, yakni:

1. Umur penderita, waktu dan mekanisme trauma
2. Status respiratotius dan kardiovaskuler
3. Pemeriksaan mini neurologis berupa GCS, pupil dan motorik
4. Cedera penyerta
5. Hasil pemeriksaan penunjang, terutama CT scan

Cedera tulang belakang

Cedera kolumna vertebralis, dengan atau tanpa defisit neurologis haru selalu dicari dan disingkirkan oada oasien dengan multiple trauma dan setiap cedera di atas klavikula harus dicurigai adanya cedera tulang leher (15% pasien mengalaminya).

Cedera spinal di daerah cervical terjadi pada 55% pasien, thorakal 15%, torakolumbal 15%, dan lumbosakral 15%. Sekitar 5 % pasien cedera kepala mengalamii cedera tulang belakang, sedangkan 25% pasien trauma spinal mengalami cedera kepala. Dokter yang menolong pencerita dengan trauma spinal harus berhati-hati karena manipulasi berlebihan dan imobilisasi yag tidak adekuat akan mempengaruhi prognosis. Sebanyak 5% kasus mengalami perburukan neurologis setelah sampai di UGD. Selama dilakukan proteksi spinal, evaluasi spinal dapat ditunda dengan aman, terutama jika masalah ABC belum stabil.

Penderita yang diduga mengalami cedera tulang belakang harus dilindungi terhadap trauma lebih lanjut. Setiap mencurigai terjadinya trauma spinal, tindakan proteksi wajib dikerjakan, sampai dapat dibuktikan tidak ada cedera. Pasien dengan trauma diatas clavicula, pasien tidak sadar, ada nyeri di tulang belakang, defisit neurologis, mekanisme trauma hebat (jatuh dari ketinggian, tabrakan di jalan tol), multiple trauma merupakan kasus yang harus dicurigai terjadinya trauma spinal.

Pada pasien sadar, tidak ada defisit neurologis, tidak ada nyeri tulang belakang baik ditekan maupun digerakkan, dapat mengindikasikan tidak adanya trauma spinal. Pada pasien tidak sadar, seorang dokter harus dapat membaca hasil Xray, dan menyimpulkan ada tidaknya kelainan. Bila Xray tidak dapat memberikan kesimpulan, imoobilisasi spinal harus dipertahankan sampai pemeriksaan lebih lanjut dikerjakan. Imobilisasi dengan long spine board akan berbahaya jika terlalu lama, karena dapat mengakibatkan ulkus dekubitus. LSB digunakan sebagai alat transportasi dan dilepas secepatnya jika memungkinkan tidak lebih dari 2 jam atau dilakukan log roll tiap 2 jam untuk menurunkan risiko ulkus dekubitus.

Panduan skrining pasien yang dicurugai trauma cervical:

1. Paraparese/tetraparese adalah bukti pendahuluan adanya instabilitas cervical
2. Penderita sadar, tidak mabuk, neurologis normal dan tanpa nyeri leher. Pasien ini biasanya jarang menderita cedera cervical. Dengan posisi penderita

terlentang, lepaskan collar dan lakukan palpasi leher, bila nyeri tekan (-), minta pasien untuk melakukan lateofleksi, ante dan retrofleksi. Bila nyeri (-), Xray tidak perlu.

3. Penderita sadar, neurologis normal, nyeri leher (+). Dilakukan Xray cervical AP/Lat dan open mouth. Bila normal lepaskan collar, lakukan fleksi leher dan foto fleksi lateral. Jika foto normal collar dilepaskan. Jika salah satu foto dicurigai adanya cedera cervical, pasang collar neck kembali dilanjutkan CT scan cervical
4. Pasien koma, kesadaran menurun atau anak kecil. Semua pasien di atas memerlukan foto cervical AP/Lat, bila mungkin open mouth. Bila seluruh vertebta cervical dapat terlihat tanpa kelainan maka setelah diperiksa oleh ahli bedah sarah atau ortopedi collar neck dapat dilepas.
5. Bila ragu-ragu pertahankan collar neck, CT scan cervical dapat dilakukan setelah masalah akut lain teratasi
6. Konsul bila curiga atau menemukan cedera cervical selalu konsul bedah saraf atau ortopedi
7. Back board. Pasien dengan defisit neurologis harus dilakuakn evaluasi cepat dan dilepaskan dari back board secepatnya, jika > 2 jam berisiko dekubitus.
8. Jangan sekali-kali menggerakkan leher. Tidak diperkenenkan memaksa leher untuk dalam fleksi atau ekstensi, bila mau digerakkan sendiri oleh pasiennya.

PEMERIKSAAN GCS

Glasgow Coma Scale atau **GCS** adalah skala neurologik yang dapat dipercaya, merupakan penilaian cara objektif dalam mencatat status kesadaran seseorang, dimana awal penilaian sebaik penilaian selanjutnya. Seorang pasien yang dinilai dengan menggunakan skala ini akan memberikan hasil dengan skor minimal 3 dan maksimal 15. Penentuan tingkat kesadaran sangat penting dalam pemeriksaan neurologis, karena kita dapat mengetahui kondisi pasien. Tingkat kesadaran dapat digambarkan dalam bentuk tiga respon, yaitu:

1. Respon buka mata
2. Respon motorik

3. Respon verbal

IV. PROSEDUR PELAKSANAAN:

Pengelolaan dugaan cedera kepada

Pemeriksaan kasus trauma kepala dilakukan secara menyeluruh meliputi inspeksi, palpasi kepala dan leher. Tindakan yang dilakukan pada penderita adalah sebagai berikut:

Primary survey terdiri dari:

a. Proteksi diri
b. ABCDE
c. Imobilisasi dan stabilisasi cervical
d. Pemeriksaan neurologis singkat yakni GCS dan pupil

Secondary survey:

a. Inspeksi seluruh kepala dan wajah: ada tidaknya laserasi, LCS
b. Palpasi seluruh kepala dan wajah : dasar, fraktur
c. Inspeksi semua laserasi kulit kepala : jaringan otak, fraktur tengkorak depresi/linier, kotoran, LCS
d. Pemeriksaan vertebra : nyeri, tonjolan tulang, krepitasi atau fraktur
e. Pemeriksaan neurologis : sensorik, motorik dan refleks

Untuk melakukan ini sering kali pasien dibawa masih dalam keadaan memakai helm, sehingga pelepasan helm merupakan hal yang harus dilakukan dengan benar agar tidak menambah cedera pada pasien.

Cara melepas helm

Penderita yang menggunakan helm dan memerlukan penatalaksanaan jalan napas harus dijaga kedudukan kepala dan leher dalam posisi netral. Melepas helm dilakukan oleh dua orang penolong.

- Satu orang bertugas menstabilisasi kepala dan leher penderita dengan meletakkan masing-masing tangan pada helm dan jari-jari pada rahang bawah penderita. Posisi ini mencegah tergelincirnya helm bila tali pengikat lepas

- Penolong kedua memotong atau melepaskan tali helm pada cincinnya. Kemudian meletakan satu tangan pada angulus mandibula dengan ibu jari pada satu sis dan jari-jari lainnya pada sisi lain. Tangan yang lain melakukan penekanan di bawah kepala pada regio oksipital. Manuver ini untuk melakukan imobilisasi lurus.
- Penolong pertama selanjutnya melebarkan helm ke lateral untuk membebaskan kedua daun telinga dan secara hati-hati melepas helm. Jika menggunakan helm *full-face*, maka penutupnya hrus dilepaskan terlebih dahulu dan jenis helm ini bisa menekan hidung sehingga dapat mempersulit pelepasan helm. Untuk membebaskan hidung, helm harus dilipat ke belakang dan dinaikkan ke atas melalui hidung penderita.
- Selama tindakan ini penolong kedua harus tetap mempertahankan imobilisasi.
- Setelah helm terlepas, imobilisasi dipertahankan selama pertolongan jalan ,napas
- Bila upaya melepaskan helm menimbulkan rasa nyeri dan perestesia, helm harus dilepas dengan menggunakan gunting gibs.





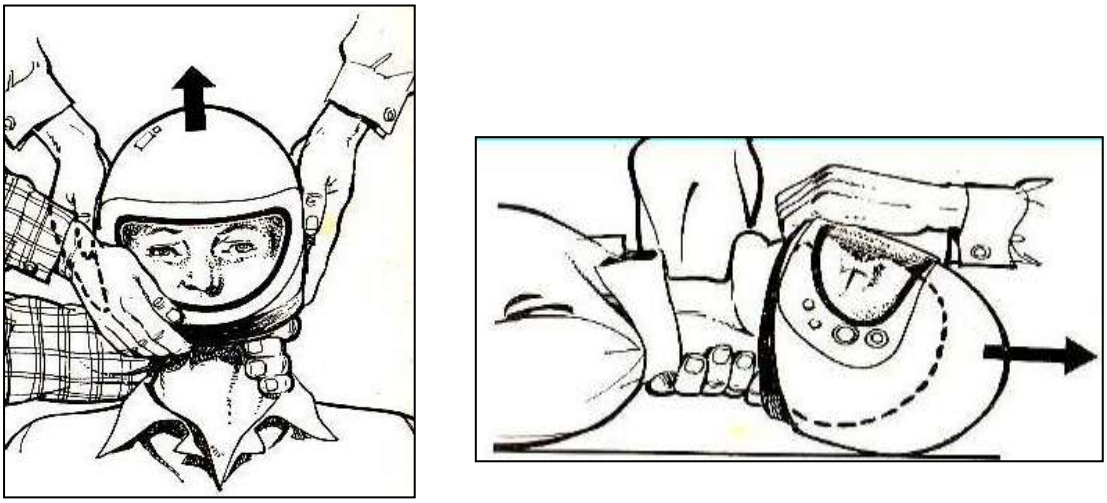

Gambar 16. Membuka Helmet untuk evakuasi

Proteksi meliputi: pemasangan collar cervical, long spine board, melakukan log roll untuk mempertahankan kesegarisan spinal dan melepas long spine board secepatnya

Teknik log roll 4 orang:

Orang pertama mempertahankan kesegarisan spinal dan kepala. Orang kedua memegang badan dan panggul. Orang ketiga memegang pelvis dan tungkai, dan orang keempat memeriksa dan mengatur long spine board.



Gambar 17. Evakuasi korban dugaan cedera tulang belakang dengan LSB

PEMERIKSAAN GCS

1. Memeriksa respon buka mata

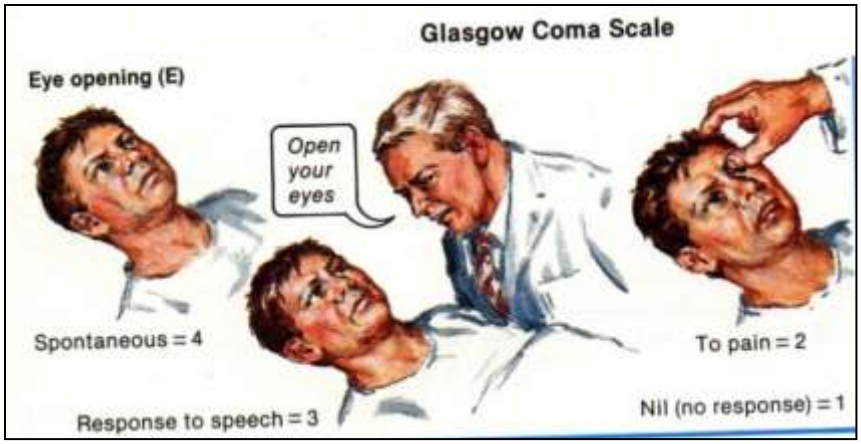

Gambar 18 . Pemeriksaan respon buka mata

Penilaian respon buka mata – 4 kategori:

4 : buka mata spontan

3 : berespon terhadap perintah (*to speech*)

2 : berespon terhadap nyeri

1 : tidak ada respon terhadap nyeri

2. Memeriksa respon motorik

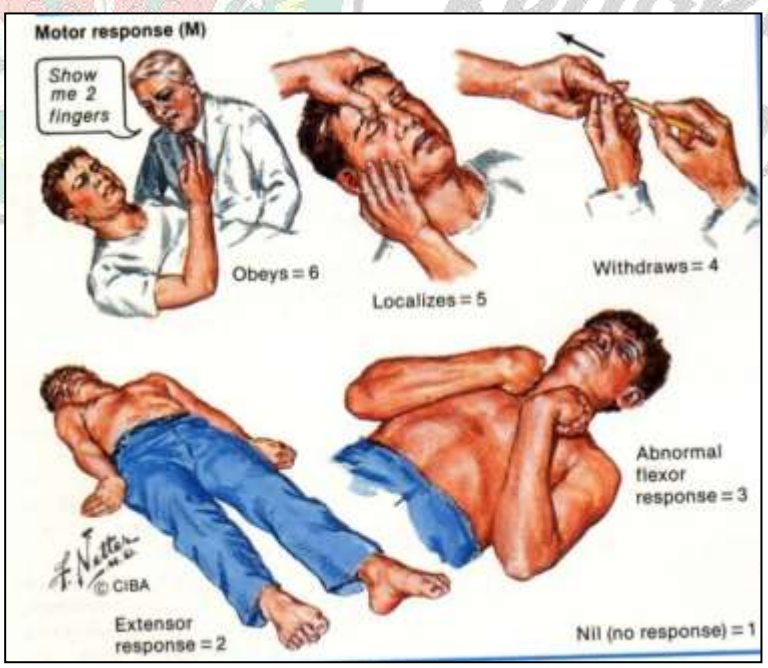

Gambar 19. Pemeriksaan respon motori

Fakultas Kedokteran

Penilaian respon motorik – 6 kategori:

6 : Menurut perintah
5 : Mengetahui lokasi nyeri
4 : Reaksi menghindar
3 : Dekortikasi
2 : Deserebrasi
1 : Tdk ada reaksi

3. Memeriksa respon verbal

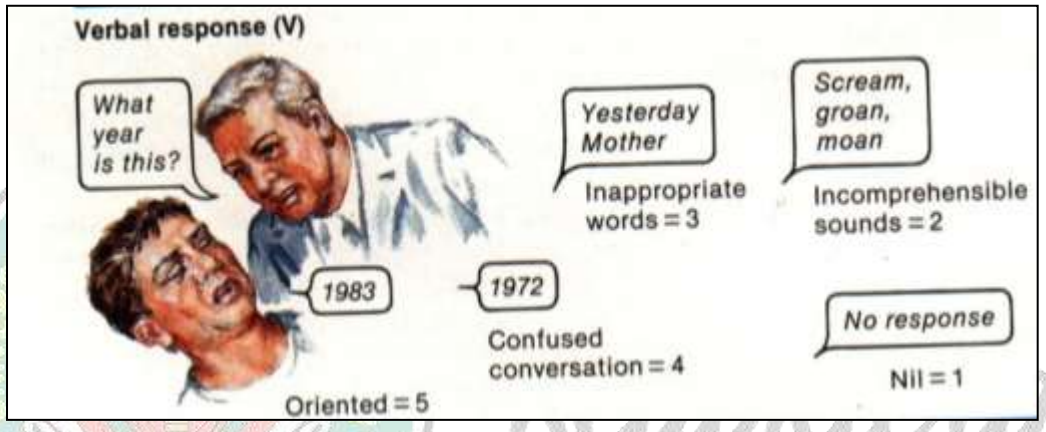

Gambar 20. Pemeriksaan respon verbal

Penilaian respon verbal – 5 kategori:

5 : Baik, tidak ada disorientasi
4 : Kacau (*confused*)
3 : Tidak tepat
2 : Mengerang
1 : Tidak ada jawaban

Nilai GCS atau coma score adalah minimal 3, maksimal 15.

V. DAFTAR TILIK PELEPASAN HELM DAN PEMASANGAN CERVICAL COLLAR PADA KASUS DUGAAN CEDERA KEPALA

Nama Mahasiswa :
NIM :
Tanggal :
Instruktur :

NO	KEGIATAN	SKOR				BOBOT	NILAI
		0	1	2	3		
I	**PERSIAPAN ALAT**						
1	Alat pelindung diri dan cervical collar					2	
II	**PERSIAPAN PASIEN**						
2	kedudukan kepala dan leher pasien dalam posisi netral.						
III	**PERSIAPAN PENOLONG**						
3	Melepas helm dilakukan oleh dua orang penolong.						
4	Memakai alat pelindung diri					3	
IV	**PELAKSANAAN**						
	PELEPASAN HELM						
5	Meminta bantuan asisten untuk melakukan proteksi cervical dengan meletakan kedua tangan di leher pasien					3	
6	Melakukan pemotongan atau pelepasan tali helm					2	
7	Meregangkan helm					3	
8	Melepaskan hingga hidung, lalu dilepas seluruhnya					3	
9	Setelah helm terlepas, imobilisasi dipertahankan selama pertolongan jalan napas.					2	
	PEMASANGAN CERVICAL COLLAR						
10	Menentukan cervical collar dengan ukuran yang sesuai					3	
11	Posisikan pasien terlentang, jaga kesegarisan tulang cervical (leher)					3	
12	Meletakan lidah collar di posterior leher					3	
13	Letakkan bagian neck collar yang bertekuk tepat pada dagu.					3	
14	Rekatkan 2 sisi neck collar satu sama lain. Pemasangan jangan terlalu kuat atau terlalu longgar					3	
	Penutup						

Fakultas Kedokteran Unjani

15	Setelah prosedur selesai, lakukan pemeriksaan daerah wajah dan kepala, cek respon/kesadaran pasien.					2	
16	Menyarankan pemeriksaan tambahan X-ray cervical cross table dan CT scan kepala					2	
	Skor total						

GLOBAL RATING:

Bulatkan salah satu penilaian yang sesuai dengan performa mahasiswa dalam pembelajaran keterampilan ini, dan berilah arahan terhadap prosedur yang memerlukan perbaikan.

1	2	3	4	5	6	7	8	9
Peserta mendemontrasikan 10-30% tahapan prosedur dengan tepat			Peserta mendemontrasikan 30-60% tahapan prosedur dengan tepat			Peserta mendemonstrasikan 70-90% tahapan dengan tepat		
Prosedur yang memerlukan perbaikan / pelatihan lebih lanjut:								
Observer (.....)								

Instruktur memilih salah satu nilai penguasaan keterampilan mahasiswa pada saat pembelajaran keterampilan serta memberikan arahan prosedur yang harus diperbaiki.

Fakultas Kedokteran Unjani

DAFTAR TILIK PEMERIKSAAN GLASGOW COMA SCALE

No	Aspek yang dinilai		Skor			Bobot	Nilai
		0	1	2	3		
I	**PERSIAPAN ALAT**						
	-						
II	**PERSIAPAN PASIEN**						
	-						
III	**PERSIAPAN PENOLONG**						
1	Persiapan dan pemkaian APD					1	
2	Pemeriksa berada di sebelah kanan pasien.					1	
IV	**PROSEDUR/PELAKSANAAN**						
3	Pemeriksa melakukan pemeriksaan respon buka mata, spontan (4), dengan perintah (3), dengan rangsang nyeri (2), tidak respon (1).					3	
4	Pemeriksa melakukan pemeriksaan respon motorik, sesuai perintah (6), melokalisir nyeri (5), withdrawal (4), dekortikasi (3), deserebrasi (2), tidak respon (1).					3	
5	Pemeriksa melakukan pemeriksaan respon verbal, menjawab sesuai (5), menjawab tidak sesuai(4), berbicara kacau, berkata kata (3), mengerang / kata					3	

Fakultas Kedokteran Unjani

	kata tidak jelas (2), tidak respon (1)						
6	Menentukan diagnosa CKR (14-15), CKS (9-13), CKB (3-8).					4	
TOTAL SKOR						15	

GLOBAL RATING:

Bulatkan salah satu penilaian yang sesuai dengan performa mahasiswa dalam pembelajaran keterampilan ini, dan berilah arahan terhadap prosedur yang memerlukan perbaikan.

1	2	3	4	5	6	7	8	9
Peserta mendemontrasikan 10-30% tahapan prosedur dengan tepat			Peserta mendemontrasikan 30-60% tahapan prosedur dengan tepat			Peserta mendemonstrasikan 70-90% tahapan dengan tepat		
Prosedur yang memerlukan perbaikan / pelatihan lebih lanjut:								
Observer (.....)								

Fakultas Kedokteran Unjani

PEMBACAAN FOTO CERVICAL PADA KASUS TRAUMA

I. PROSEDUR PELAKSANAAN

Persyaratan membaca Foto Cervikal dan Spinal yang dapat dibaca:

1. Mempunyai data pasien, tanggal pengambilan dan tanda kanan/kiri.
2. Kwalitas kontras yang baik dan jelas.
3. Untuk foto servikal, C1 sampai T1 harus terlihat.
4. Bila T1 tidak terlihat dapat diulang dengan posisi *Swimmer's view* .
5. Untuk memeriksa fraktur odontoid dapat dilakukan foto *Open Mouth Odontoid view*.

Cara cepat membaca foto cervical pada kasus trauma (A-B-C-D-E):

Foto Lateral Leher

A : 1. Adequacy . Lihat identitas, Kualitas foto, Foto mencakup C1–T1

2. Alignment : menilai kesegarisan. Terdapat 4 garis sebagai patokan:

A. Garis anterior vertebra.
B. Kanalis spinalis anterior
C. Kanalis spinal posterior
D. Ujung Prosesus spinosus

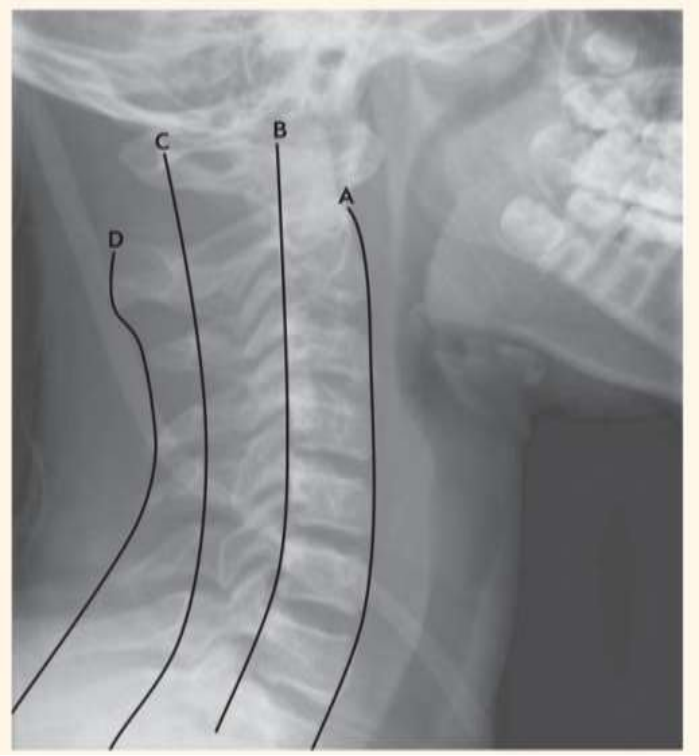



Fakultas Kedokteran Injani

B : Bone :

- Bentuk dari korpus vertebra.
- Pedikel.
- Faset.
- Ujung Prosessus Spinosus.
- Prosessus Tranversus

C. Cartilago/ Tulang rawan: Sendi Faset posterolateral

D. Diskus Intervertebralis: Dinilai apakah ada penyempitan**.**

E. Environment

Ruang prevertebrae, Prevertebral fat stripe, Ruang di antara prosesus spinosus.

Prevertebral soft-tissue swelling: Pembengkakan jaringan lunak prevertebra lebih dari 5mm pada C3



Normal C Spine

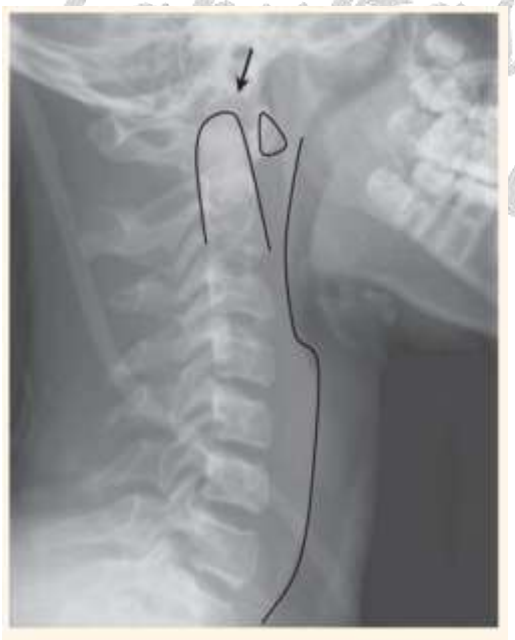

Normal C Spine



Swimmer's view



C7- T1 tidak terlihat



Odontoid normal



Faktur Odontoid



Subluxsatio C2-C3



Subluxasio C3-C4



Fakultas Kedokteran

Wanita 45th melakukan bunuh diri dengan cara menggantung diri.



Hangman's fraktur C2

Laki2 32th, KLL naik mobil tanpa safety belt menabrak pohon.

GCS 15, tidak ada gangguan nerologis mengeluh sakit pada leher bila digerakkan.

Fraktur C4, fraktur prosesus spinosus.

Mendeteksi Ke Abnormalan

1. Alignment (kesegarisan)
   a. Kehilangan kesegarisan
   b. Penyempitan kanalis vertebralis
2. Tulang
   a. Deformitas tulang, fraktur kompresi
   b.Fraktur korpus vertebra atau prosesus
3. Ruangan Jaringan Lunak
   a. Perluasan jaringan lunak prevertebra (> 5 mm. Pada C3). Perdarahan yang bersamaan dengan cedera msdula spinalis
   b. Peningkatan jarak interspinosus pada satu level, adanya robekan Lig. interspinosus., dan biasanya terdapat fraktur kanalis spinalis dibagian anterior.

Fakultas Kedokteran Unjani

DAFTAR TILIK PEMBACAAN FOTO CERVICAL PADA KASUS TRAUMA

Nama Mahasiswa :

NIM :

Tanggal :

Instruktur :

NO	KEGIATAN	SKOR				BOBOT	NILAI
		0	1	2	3		
	MEMBACA FOTO LEHER **A. Adequacy :**						
1	Identitas					2	
2	Kualitas					4	
3	Adekuat					3	
	Alignment :						
4	Garis Vertebra anterior					3	
5	Kanalis spinalis anterior					3	
6	Kanalis spinalis posterior					3	
7	Garis prosesus spinosus					3	
	Bone :						
8	Menilai corpus					4	
9	Pedicle					3	
10	Sendi Faset					3	
11	Lamina					2	
12	Prosesus transversus					3	
13	Peosesus spinosus					3	
14	**Cartilago** Sendi faset					3	
15	**D. Diskus Vertebra** Adakah penyempitan					3	
16	**E. Environment** Ruang prevertebrae					4	
17	Ruang prevertebrae fat stripe					3	
18	Ruang diantara Prosesus spinosus					2	
	Skor Total					64	

Narasumber:

Andri Anugerah, dr.,Sp.BS.,M.Kes

Fakultas Kedokteran Unjani

KETERAMPILAN MEDIK-7

TANGGAL	: Rabu, 14 Oktober 2026
JENIS KETERAMPILAN MEDIS	: Trauma Muskuloskeletal Penanganan Perdarahan Ekstrimitas
LEVEL KOMPETENSI	: 4A
NARASUMBER	: Terry Sandi, dr., Sp.B, Subsp.BD(K)

V. CAPAIAN PEMBELAJARAN

Setelah mengikuti keterampilan medik ini mahasiswa mampu:

Menangani perdarahan ekstrimitas secara efektif untuk meminimalkan kehilangan darah dan mencegah komplikasi

VI. PENUGASAN

Seorang laki-laki, datang ke IGD berusia sekitar 24 tahun kecelakaan lalulintas motor. Terdapat darah yang mengalir dari lengan kanan pasien.

1. Apa yang akan Anda lakukan?

VII. PENGETAHUAN TERKAIT PROSEDUR

Pendahuluan

Patah tulang atau fraktur didefinisikan sebagai hilangnya atau adanya gangguan integritas dari tulang, termasuk cedera pada sumsum tulang, periosteum, dan jaringan yang ada disekitarnya. Yang dimaksud dengan fraktur ekstrimitas adalah fraktur yang terjadi pada komponen ekstrimitas atas (radius, ulna, dll) dan ekstrimitas bawah (femur, tibia, fibula,dll).

Di Amerika Serikat, 5,6 juta kejadian patah tulang terjadi setiap tahunnya dan merupakan 2% dari kejadian trauma.2 Patah tulang pada tibia merupakan kejadian tersering dari seluruh patah tulang panjang. Insiden per tahun dari patah tulang terbuka tulang panjang diperkirakan 11,5 per 100.000 penduduk dengan 40% terjadi di ekstrimitas bagian bawah. 3,4. Patah tulang ekstrimitas yang terisolasi menyebabkan angka morbiditas yang tinggi seperti penderitaan fisik, kehilangan waktu produktif dan tekanan mental. Patah tulang ekstrimitas dengan energi tinggi juga menyebabkan angka

mortalitas tinggi apabila terjadi multi trauma dan pendarahan hebat. Kematian paling sering terjadi pada 1 – 4 jam pertama setelah trauma apabila tidak tertangani dengan baik. Melihat permasalahan tingginya angka kejadian trauma dan patah tulang pada ekstrimitas bagian bawah dan buruknya komplikasi yang akan dialami oleh pasien apabila kejadian ini tidak ditangani dengan baik, diperlukan pemahaman mengenai penyakit ini oleh tenaga medis agar dapat memberikan penanganan yang lebih komprehensif. Survey primer (ABCDE) yang baik untuk menyelamatkan nyawa dan survey sekunder yang tepat dibutuhkan untuk menyelamatkan fungsi dari ekstrimitas, ditunjang oleh penanganan definitif.

Definisi dan Klasifikasi Fraktur Ekstrimitas

Patah tulang atau fraktur didefinisikan sebagai hilangnya atau adanya gangguan integritas dari tulang, termasuk cedera pada sumsum tulang, periosteum, dan jaringan yang ada di sekitarnya. Fraktur ekstrimitas adalah fraktur yang terjadi pada tulang yang membentuk lokasi ekstrimitas atas (radius, ulna, carpal) dan ekstrimitas bawah (pelvis, femur, tibia, fibula, metatarsal, dan lain-lain). Gustilo et al mengklasifikasikan fraktur terbuka menjadi tiga tipe yaitu

a) Tipe I: Luka lebih kecil dari 1 cm, bersih dan disebabkan oleh fragmen tulang yang menembus kulit.

b) Tipe II: Ukuran luka antara 1 – 10 cm, tidak terkontaminasi dan tanpa cedera jaringan lunak yang major

c) Tipe III: Luka lebih besar dari 10 cm dengan kerusakan jaringan lunak yang signifikan. Tipe III juga dibagi menjadi beberapa sub tipe:

I. IIIA: Luka memiliki jaringan yang cukup untuk menutupi tulang tanpa memerlukan flap coverage.

II. IIIB: kerusakan jaringan yang luas membuat diperlukannya local atau distant flap coverage.

III. IIIC: Fraktur apapun yang menyebabkan cedera arterial yang membutuhkan perbaikan segera.

Diagnosis Fraktur pada Ekstrimitas

Untuk mendiagnosis fraktur, pertama tama dapat dilakukan anamnesis baik dari pasien maupun pengantar pasien. Informasi yang digali adalah mekanisme cedera, apakah pasien mengalami cedera atau fraktur sebelumnya. Pasien dengan fraktur tibia mungkin akan mengeluh rasa sakit, bengkak dan ketidakmampuan untuk berjalan atau bergerak, sedangkan pada fraktur fibula pasien kemungkinan mengeluhkan hal yang sama kecuali pasien mungkin masih mampu bergerak .

Selain anamnesis, pemeriksaan fisik juga tidak kalah pentingnya. Pemeriksaan fisik yang dibutuhkan dapat dikelompokkan menjadi tiga yaitu *look, feel, move*. Yang pertama *look* atau inspeksi di mana kita memperhatikan penampakan dari cedera, apakah ada fraktur terbuka (tulang terlihat kontak dengan udara luar). Apakah terlihat deformitas dari ekstremitas tubuh, hematoma, pembengkakan dan lain-lain. Hal kedua yang harus diperhatikan adalah *feel* atau palpasi. Kita harus mempalpasi seluruh ekstremitis dari proksimal hingga distal termasuk sendi di proksimal maupun distal dari cedera untuk menilai area rasa sakit, efusi, maupun krepitasi. Seringkali akan ditemukan cedera lain yang terjadi bersamaan dengan cedera utama. Poin ketiga yang harus dinilai adalah *move*.

Penilaian dilakukan untuk mengetahui *ROM (Range of Motion)* 7. Seringkali pemeriksaan ROM tidak bisa dilakukan karena rasa sakit yang dirasakan oleh pasien tetapi hal ini harus tetap didokumentasikan.

Pemeriksaan ekstrimitas juga harus melingkupi vaskularitas dari ekstrimitas termasuk warna, suhu, perfusi, perabaan denyut nadi, *capillary return* (normalnya < 3 detik) dan *pulse oximetry*. Pemeriksaan neurologi yang detail juga harus mendokumentasikan fungsi sensoris dan motoris

Tegantung dari kondisi pasien, pemeriksaan foto thorax dapat dilakukan. Dalam pemeriksaaan radiologi untuk cedera dan fraktur diberlakukan rule of two yaitu:

a. Dua sudut pandang
b. Dua Sendi
c. Dua ekstrimitas
d. Dua waktu

Tatalaksana Kegawatdaruratan pada Fraktur Ekstrimitas

Tujuan utama dalam penanganan awal fraktur adalah untuk mempertahankan kehidupan

pasien dan yang kedua adalah mempertahankan baik anatomi maupun fungsi ekstrimitas seperti semula. Adapun beberapa hal yang harus diperhatikan dalam penanganan fraktur yang tepat adalah (1) survey primer yang meliputi *Airway, Breathing, Circulation*, (2) meminimalisir rasa nyeri (3) mencegah cedera iskemia-reperfusi, (4) menghilangkan dan mencegah sumber- sumber potensial kontaminasi. Ketika semua hal diatas telah tercapai maka fraktur dapat direduksi dan reposisi sehingga dapat mengoptimalisasi kondisi tulang

untuk proses persambungan tulang dan meminimilisasi komplikasi lebih lanjut

- **Survey Primer**

Setelah pasien sampai di UGD yang pertama kali harus dilakukan adalah mengamankan dan mengaplikasikan prinsip ABCDE (*Airway, Breathing, Circulation, Disability Limitation, Exposure*).

1. A : *Airway*, dengan kontrol servikal. Yang pertama harus dinilai adalah kelancaran jalan nafas. Ini meliputi pemeriksaan adanya obstruksi jalan nafas oleh adanya benda asing atau fraktus di bagian wajah. Usaha untuk membebaskan jalan nafas harus memproteksi tulang cervikal, karena itu teknik *Jaw Thrust* dapat digunakan. Pasien dengan gangguan kesadaran atau GCS kurang dari 8 biasanya memerlukan pemasangan airway definitif.
2. B : *Breathing*. Setelah mengamankan airway maka selanjutnya kita harus menjamin ventilasi yang baik. Ventilasi yang baik meliputi fungsi dari paru paru yang baik, dinding dada dan diafragma. Beberapa sumber mengatakan pasien dengan fraktur ektrimitas bawah yang signifikan sebaiknya diberi *high flow oxygen* 15 l/m lewat non-rebreathing mask dengan reservoir bag.
3. C : *Circulation*. Ketika mengevaluasi sirkulasi maka yang harus diperhatikan di sini adalah volume darah, pendarahan, dan *cardiac output*. Pendarahan sering menjadi permasalahan utama pada kasus patah tulang, terutama patah tulang terbuka. Patah tulang femur dapat menyebabkan kehilangan darah dalam paha 3 – 4 unit darah dan membuat syok kelas III. Menghentikan pendarahan yang terbaik adalah menggunakan penekanan langsung dan meninggikan lokasi atau ekstrimitas yang mengalami pendarahan di atas level tubuh. Pemasangan bidai yang baik dapat menurunkan pendarahan secara nyata dengan mengurangi gerakan dan

meningkatkan pengaruh tamponade otot sekitar patahan. Pada patah tulang terbuka, penggunaan balut tekan steril umumnya dapat menghentikan pendarahan. Penggantian cairan yang agresif merupakan hal penting disamping usaha menghentikan pendarahan.

4. D : *Disability*. menjelang akhir survey primer maka dilakukan evaluasi singkat terhadap keadaan neurologis. yang dinilai disini adalah tingkat kesadaran, ukuran dan reaksi pupil, tanda-tanda lateralisasi dan tingkat cedera spinal.

5. E : *Exposure*. pasien harus dibuka keseluruhan pakaiannya, seiring dengan cara menggunting, guna memeriksa dan evaluasi pasien. setelah pakaian dibuka, penting bahwa pasien diselimuti agar pasien tidak hipotermia.

pemeriksaan tambahan pada pasien dengan trauma muskuloskeletal seperti fraktur adalah imobilisasi patah tulang dan pemeriksaan radiologi.

1. Imobilisasi Fraktur

Tujuan Imobilisasi fraktur adalah meluruskan ekstrimitas yang cedera dalam posisi seanatomis mungkin dan mencegah gerakan yang berlebihan pada daerah fraktur. hal ini akan tercapai dengan melakukan traksi untuk meluruskan ekstrimitas dan dipertahankan dengan alat imobilisasi. pemakaian bidai yang benar akan membantu menghentikan pendarahan, mengurangi nyeri, dan mencegah kerusakan jaringan lunak lebih lanjut. Imobilisasi harus mencakup sendi diatas dan di bawah fraktur.

Fraktur femur dilakukan imobilisasi sementara dengan *traction splint. Traction splint* menarik bagian distal dari pergelangan kaki atau melalui kulit. Di proksimal *traction splint* didorong ke pangkal paha melalui ring yang menekan bokong, perineum dan pangkal paha. Cara paling sederhana dalam membidai tungkai yang trauma adalah dengan tungkai sebelahnya pada cedera lutut pemakaian *long leg splint* atau gips dapat membantu kenyamanan dan stabilitas. Tungkai tidak boleh dilakukan imobilisasi dalam ekstensi penuh.

Fraktur tibia sebaiknya dilakukan imobilisasi dengan *cardboard* atau *metal gutter, long leg splint*. jika tersedia dapat dipasang gips dengan imobilisasi meliputi tungkai bawah, lutut, dan pergelangan kaki.



Gambar . Alat Imobilisasi ekstrimitas bagian bawah. (1) *Traction Splint*. (2) *Long Leg Splint*

2. Pemeriksaan Radiologi

umumnya pemeriksaan radiologis pada trauma skeletal merupakan bagian dari survey sekunder. jenis dan saat pemeriksaan radiologis yang akan dilakukan ditentukan oleh hasil pemeriksaan, tanda klinis, keadaan hemodinamik, serta mekanisme trauma. foto pelvis AP perlu dilakukan sedini mungkin pada pasien multitrauma tanpa kelainan hemodinamik dan pada pasien dengan sumber pendarahan yang belum dapat ditentukan.

- **Survey Sekunder**

Bagian dari survey sekunder pada pasien cedera muskuloskeletal adalah anamnesis dan pemeriksaan fisik. tujuan dari survey sekunder adalah mencari cedera cedera lain yang mungkin terjadi pada pasien sehingga tidak satupun terlewatkan dan tidak terobati. Apabila pasien sadar dan dapat berbicara maka kita harus mengambil riwayat AMPLE dari pasien, yaitu *Allergies, Medication, Past Medical History, Last Ate dan Event* (kejadian atau mekanisme kecelakaan). Mekanisme kecelakaan penting untuk ditanyakan untuk mengetahui dan memperkirakan cedera apa yang dimiliki oleh pasien, terutama jika kita masih curiga ada cedera yang belum diketahui saat primary survey, Selain Riwayat AMPLE, penting juga untuk mencari informasi mengenai penanganan sebelum pasien sampai di rumah sakit.

Pada pemeriksaan fisik pasien, beberapa hal yang penting untuk dievaluasi adalah (1) kulit yang melindungi pasien dari kehilangan cairan dan infeksi, (2) fungsi neuromuscular (3) status sirkulasi, (4) integritas ligamentum dan tulang. Cara pemeriksaannya dapat dilakukan dengan *Look, Feel, Move*. Pada *Look*, kita menilai warna dan perfusi, luka, deformitas, pembengkakan, dan memar. Penilaian inspeksi dalam tubuh perlu dilakukan untuk menemukan pendarahan eksternal aktif, begitu pula dengan bagian punggung. Bagian distal tubuh yang pucat dan tanpa pulsasi menandakan adanya gangguan vaskularisasi. Ekstremitas yang bengkak pada daerah yang berotot menunjukkan adanya crush injury dengan ancaman sindroma kompartemen. Pada pemerikasaan *Feel*, kita menggunakan palpasi untuk memeriksa daerah nyeri tekan, fungsi neurologi, dan krepitasi.

Pada periksaan *Move* kita memeriksa *Range of Motion* dan gerakan abnormal. Pemeriksaan sirkulasi dilakukan dengan cara meraba pulsasi bagian distal dari fraktur dan juga memeriksa capillary refill pada ujung jari kemudian membandingkan sisi yang sakit dengan sisi yang sehat. Jika hipotensi mempersulit pemeriksaan pulsasi, dapat digunakan alat Doppler yang dapat mendeteksi aliran darah di ekstremitas. Pada pasien dengan hemodinamik yang normal, perbedaan besarnya denyut nadi, dingin, pucat, parestesi dan adanya gangguan motorik menunjukkan trauma arteri. Selain itu hematoma yang membesar atau pendarahan yang memancar dari luka terbuka menunjukkan adanya trauma arterial.

Pemeriksaan neurologi juga penting untuk dilakukan mengingat cedera musculoskeletal juga dapat menyebabkan cedera serabut syaraf dan iskemia sel syaraf. Pemeriksaan fungsi syaraf memerlukan kerja sama pasien. Setiap syaraf perifer yang besar fungsi motoris dan sensorisnya perlu diperiksa secara sistematik.

Tujuan penanganan fraktur selanjutnya adalah mencegah sumber – sumber yang berpotensi berkontaminasi pada luka fraktur. Adapun beberapa cara yang dapat dilakukan adalah mengirigasi luka dengan saline dan menyelimuti luka fraktur dengan ghas steril lembab atau juga bisa diberikan betadine pada ghas. Berikan vaksinasi tetanus dan juga antibiotik sebagai profilaksis infeksi. Antibiotik yang dapat diberikan adalah:

1. Generasi pertama cephalosporin (cephalotin 1 – 2 g dibagi dosis 3 -4 kali sehari)

dapat digunakan untuk fraktur tipe I Gustilo

2. Aminoglikosid (antibiotik untuk gram negatif) seperti gentamicin (120 mg dosis 2x/hari) dapat ditambahkan untuk tipe II dan tipe III klasifikasi Gustilo.

3. Metronidazole (500 mg dosis 2x/hari) dapat ditambahkan untuk mengatasi kuman anaerob.

Pemberian antibiotik dapat dilanjutkan hingga 72 jam setelah luka ditutup. Debridement luka di kamar operasi juga sebaiknya dilakukan sebelum 6 jam pasca trauma untuk menghindari adanya sepsis pasca trauma8.

Reduksi, Reposisi dan imobilisasi sesuai posisi anatomis dapat menunggu hingga pasien siap untuk dioperasi kecuali ditemukan defisit neurovaskular dalam pemeriksaan. Apabila terdapat indikasi untuk reposisi karena defisit neurovaskular, maka sebaiknya reposisi dilakukan di UGD dengan menggunakan teknik analgesia yang memadai11.

Ada beberapa pilihan teknik analgesia untuk managemen pasien fraktur ekstrimitas bawah

di UGD. Untuk pasien yang mengalami *isolated tibia* atau *ankle fractures*, Inhaled Nitrous oxide dan Oxygen (Entonox) mungkin berguna untuk manipulasi, splintage dan transfer pasien.

Dalam strategi meredakan nyeri akut yang sekiranya berat dalam patah tulang digunakan srategi "*Three Step Analgesic Ladder*" dari WHO. Pada nyeri akut, sebaiknya di awal diberikan analgesik kuat seperti Opioid kuat13. Dosis pemberian morfin adalah 0.05 – 0.1 mg/kg diberikan intravena setiap 10/15 menit secara titrasi sampai mendapat efek analgesia. Terdapat *evidence* terbaru di mana pada tahun terakhir ini Ketamine juga dapat dipergunakan sebagai agen analgesia pada dosis rendah (0.5 – 1 mg/kg). Obat ini juga harus ditritasi untuk mencapai respon optimal agar tidak menimbulkan efek anastesi. Efek menguntungkan dari ketamine adalah ketamine tidak menimbulkan depresi pernafasan, hipotensi, dan menimbulkan efek bronkodilator pada dosis rendah. Kerugian ketamine adalah dapat menimbulkan delirium, tetapi dapat dicegah dengan memasukkan benzodiazepine sebelumnya (0.5 – 2 mg midazolam intravena)

Peripheral nerve blocks juga menjadi pilihan baik dilakukan tunggal maupun kombinasi dengan analgesik intravena. Yang umumnya digunakan adalah *femoral nerve block*.

Beberapa Kondisi Kegawat-Daruratan Terkait Fraktur Yang Mengancam

Nyawa

1. Pendarahan Arteri Besar

Trauma tajam maupun tumpul yang merusak sendi atau tulang di dekat arteri mampu menghasilkan trauma arteri. Cedera ini dapat menimbulkan pendarahan besar pada luka terbuka atau pendarahan di dalam jaringan lunak. Ekstrimitas yang dingin, pucat, dan menghilangnya pulsasi ekstremitas menunjukkan gangguan aliran darah arteri. Hematoma yang membesar dengan cepat, menunjukkan adanya trauma vaskular. Cedera ini menjadi berbahaya apabila kondisi hemodinamik pasien tidak stabil.

Jika dicurigai adanya trauma arteri besar maka harus dikonsultasikan segera ke dokter spesialis bedah. Pengelolaan pendarahan arteri besar berupa tekanan langsung dan resusitasi cairan yang agresif. Syok dapat terjadi akibat kurangnya volume darah akibat pendarahan yang masif.

Beberapa hal yang dapat dilakukan saat ditemukannya tanda-tanda syok (nadi meningkat dan melemah, tekanan darah menurun, akral dingin, penurunan kesadaran) adalah :

1. Amankan Airway dan Breathing dengan pemasangan alat bantu jalan nafas jika perlu dan pemberian oksigen
2. Amankan Circulation dengan cara membebat lokasi pendarahan, pemasangan akses vaskuler, dan terapi cairan awal. Untuk akses vaskuler, dipasang dua kateter IV ukuran besar (minimum no 16). Tempat terbaik untuk memasang akses vena adalah di vena lengan bawah dan di kubiti, tetapi pemasangan kateter vena sentral juga diindikasikan apabila terdapat fasilitas. Untuk terapi cairan awal, bolus cairan hangat diberikan secepatnya. Dosis umumnya 1 hingga 2 liter untuk dewasa dan 20 ml/kg untuk anak anak. Untuk pemilihan cairan awal digunakan cairan kristaloid seperti RL atau NS. Respon pasien kemudian diobservasi selama pemberian cairan awal. Perhitungannya adalah pemberian 3 L kristaloid untuk mengganti 1 L darah. Pemberian Koloid dapat dipertimbangkan apabila dengan pemberian kristaloid masih belum cukup memperbaiki perfusi ke jaringan.
3. Penilaian respon pasien dapat dilakukan dengan memantau beberapa kondisi seperti : 1) tanda-tanda vital (tekanan darah, nadi, saturasi oksigen) 2) Produksi urin dipantau

dengan memasang kateter urin. Target dari produksi urin adalah 0,5 ml/kg/jam untuk dewasa, 1 ml/kg/jam untuk anak-anak. 3) keseimbangan asam basa.

4. Saat kondisi pasien stabil, harus dilakukan pemeriksaan atau rujukan untuk menterapi secara definitif penyebab pendarahan tersebut.

2. Crush Syndrome

Crush Syndrome atau Rhabdomyolysis adalah keadaan klinis yang disebabkan oleh kerusakan otot, yang jika tidak ditangani akan menyebabkan kegagalan ginjal akut. Kondisi ini terjadi akibat crush injury pada massa sejumlah otot, yang tersering adalah paha dan betis. Keadaan ini disebabkan oleh gangguan perfusi otot, iskemia, dan pelepasan mioglobin.

Patofisiologi *crush syndrome* dimulai dari adanya trauma ataupun etiologi lain yang menyebabkan iskemia pada otot. Trauma otot yang luas seperti pada paha dan tungkai oleh trauma tumpul merupakan salah satu penyebab tersering pada crush syndrome. *Crush syndrome* biasanya sering terjadi saat bencana seperti gempa bumi, teror bom dan lain-lain dimana otot dan bagian tubuh remuk tertimpa oleh benda yang berat14. Pada keadaan normalnya kadar myoglobin plasma adalah sangat rendah (0 to 0.003 mg per dl). Apabila lebih dari 100 gram otot skeletal telah rusak, kadar myoglobin melebihi kemampuan pengikatan myoglobin dan akan mengganggu filtrasi glomerulus, menimbulkan obstruksi pada tubulus ginjal dan menyebabkan gagal ginjal.

Gejala yang timbul oleh crush syndrome adalah rasa nyeri, kaku, kram, dan pembengkakan pada otot yang terkena, diikuti oleh kelemahan serta kehilangan fungsi otot tersebut. Urin yang berwarna seperti teh adalah gejala yang cukup khas karena dalam urin terdapat myoglobin. Mendiagnosis *crush syndrome* sering terlewatkan saat penyakit ini tidak dicurigai dari awal. Adapun komplikasinya adalah hipovolemi, asidosis metabolik, hiperkalemia, Gagal Ginjal akut, dan DIC (*Disseminated Intravaskular Coagulation*)

Diperlukan Manajemen kegawatdaruratan yang tepat dan cepat dalam penanganan crush syndrome dan pencegahan komplikasinya. Pada Instalasi Rawat Darurat yang dapat dilakukan adalah :

1. Evaluasi ABC

2. Pemberian cairan IV. Resusitasi cairan sangat dibutuhkan mengingat sering terjadi hipovolemia. Pemberian normal saline dengan kecepatan 1,5 liter per jam dan targetnya adalah produksi urin 200 – 300 ml per jam. Pemberian cairan yang mengandung potassium dan laktat sebaiknya dihindari karena akan memperburuk hiperkalemia dan acidosis. Investigasi mendalam terhadap trauma dan memonitor keadaan pasien.
3. Pemberian bikarbonat untuk mengobati asidosis
4. Setelah keadaan hemodinamik stabil, maka dapat dilakukan terapi definitif untuk kausa seperti trauma

3. **Sindroma Kompartemen**

Sindroma kompartemen dapat ditemukan pada tempat di mana otot dibatasi oleh rongga fasia yang tertutup. Perlu diketahui bahwa kulit juga berfungsi sebagai lapisan penahan. Daerah yang sering terkena adalah tungkai bawah, lengan bawah, kaki, tangan, region glutea, dan paha. Iskemia dapat terjadi karena peningkatan isi kompartemen akibat edema yang timbul akibat revaskularisasi sekunder dari ekstrimitas yang iskemi atau karena penyusutan isi kompartemen yang disebabkan tekanan dari luar misalkan balutan yang menekan.

Gejala dan tanda-tanda sindroma kompartemen adalah :

a. Nyeri bertambah dan khususnya meningkat dengan gerakan pasif yang meregangkan otot bersangkutan
b. Parestesia daerah distribusi saraf perifer yang terkena, menurunnya sensasi atau hilangnya fungsi dari saraf yang melewati kompartemen tersebut
c. Asimetris pada daerah kompartemen

Kelumpuhan atau parese otot dan hilangnya pulsasi (disebabkan tekanan kompartemen melebihi tekanan sistolik) merupakan tingkat lanjut dari sindroma kompartemen. Diagnosis klinik didasari oleh riwayat trauma dan pemeriksaan fisik. Tekanan intra kompartemen melebihi 35 – 45 mmHg menyebabkan penurunan aliran kapiler dan menimbulkan kerusakan otot dan saraf karena anoksia. Pengelolaan sindroma kompartemen meliputi pembukaan semua balutan yang menekan, gips, dan bidai. Pasien harus diawasi dan diperiksa setiap 30 – 60 menit. Jika tidak terdapat perbaikan, perlu dilakukan fasciotomy.

Fakultas Kedokteran Unjani

VIII. DAFTAR TILIK PENANGANAN PERDARAHAN EKSTRIMITAS

NAMA :
TANGGAL :
INSTRUKTUR :

No.	Prosedur	Skor		
		0	1	2
1.	**Persiapan Alat dan Bahan**			
	c. Sarung tangan steril			
	d. Perban, kasa steril dan dressing			
	e. Alat penekan (hemostat, toirniquet)			
	f. Antiseptik (contoh: povidone-iodine)			
	g. Obat analgesic (jika diperlukan)			
	h. Saluran akses intravena (IV) jika diperlukan			
2.	**Keamanan**			
	e. Pastikan lingkungan kerja bersih dan aman			
	f. Kenakan alat pelingung diri			
3.	**Identifikasi dan Penilaian Luka**			
	c. Lakukan penilaian cepat untuk mementukan jenis dan tingkat perdarahan.			
	d. Periksa tanda vital pasien (tekanan darah, denyut nadi dan kesadaran)			
4.	**Pengendalian Perdarahan Awal**			
	c. Tekan langsung dengan menempatkan kasa steril pada luka dan tekan kuat selama 5-10 menit			
	d. Jika perdarahan berlanjut, jangan lepaskan kasa, tetapi tambahkan lapisan baru di atasnya			
5.	**Penggunaan Tourniquet (Jika diperlukan)**			
	h. Indikasi bila perdarahan yang tidak dapat dikendalikan dengan tekanan langsung atau perdarahan arteri berat			
	i. Tempatkan tourniquet 5-10 cm di atas luka (jangan tekan langsung di atas luka)			

Fakultas Kedokteran Unjani

	j. Tarik torniquet hingga menghentikan perdaraha, kencangkan sampai terasa tidak ada denyut di distal			
	k. Catat waktu pemasangan torniquet untuk catatan medis			
6.	**Pembersihan dan Penutupan Luka**			
	a. Setelah perdarahan terkendali, bersihkan area sekitar luka dengan antiseptik			
	b. Jika memungkinkan, jahit luka dengan Teknik yang sesuai (mungkin memerlukan rujukan ke spesialis bedah)			
	c. Tutup luka dengan dressing yang sesuai			
	d. Lakukan pembidaian bila curiga terdapat fraktur			
7.	**Pemantauan dan Penanganan Lanjutan**			
	e. Pemantauan tanda vital secara berkala			
	f. Berikan cairan IV jika diperlukan untuk stabilisasi hemodinamik			
	g. Rujuk ke fasilitas medis yang lebih tinggi untuk penanganan lebih lanjut			
	SKOR TOTAL			
	LULUS/GAGAL			

GLOBAL RATING:

Bulatkan salah satu penilaian yang sesuai dengan performa mahasiswa dalam pembelajaran keterampilan ini, dan berilah arahan terhadap prosedur yang memerlukan perbaikan.

1	2	3	4	5	6	7	8	9
Peserta mendemontrasikan 10-30% tahapan prosedur dengan tepat			Peserta mendemontrasikan 30-60% tahapan prosedur dengan tepat			Peserta mendemonstrasikan 70-90% tahapan dengan tepat		
Prosedur yang memerlukan perbaikan / pelatihan lebih lanjut:								

Fakultas Kedokteran Unjani

Observer   (.....)

Narasumber:
Terry Sandi, dr., Sp.B, Subsp.BD(K)

Penulis :
- Terry Sandi, dr., Sp.B, Subsp.BD(K)
- Fitriardi Sejati, dr., Sp.B., AIFO-K., FINACS
- Odih Fahruzi, dr., SpAn-TI

Referensi

DAFTAR PUSTAKA

1. Corso P, Finkelstein E, Miller T, Fiebelkorn I, Zaloshnja E. Incidence and lifetime costs of injuries in the United States. *Inj Prev*. Aug 2006;12(4):212-8.
2. Canale ST. *Campbell's Operative Orthopaedics*. 10th ed. St Louis, Mo: Mosby-Year Book; 2003.
3. Court-Brown CM, Rimmer S, Prakash U, McQueen MM. The epidemiology of open long bone fractures. *Injury*. Sep 1998;29(7):529-34.
4. Norvell J G, Kulkarni R. Tibial and Fibular Fracture. Diakses di http://emedicine.medscape.com/article/826304-overview . tanggal akses 11 Februari 2012. Update Terakhir 16 Maret 2011
5. Moran DS, Israeli E, Evans RK, Yanovich R, Constantini N, Shabshin N, et al. Prediction model for stress fracture in young female recruits during basic training. *Med Sci Sports Exerc*. Nov 2008;40(11 Suppl):S636-44.
6. Gustilo RB, Merkow RL, Templeman D. The management of open fractures. *J Bone Joint Surg Am*. Feb 1990;72(2):299-304.
7. Buckley R dkk. General Principle of Fracture Workup. Diakses di

Fakultas Kedokteran Unjani

http://emedicine.medscape.com/article/1270717-workup . Diakses tanggal 11 Februari 2012. Update terakhir 15 anuari 2010.
8. Patel M dkk. Open Tibial Fracture. Diakses di http://emedicine.medscape.com/article/1249761-overview . Tanggal akses 11 Februari 2012. Update Terakhir 23 Mei 2011.
9. American College of Surgeons. *Advanced Trauma Life Support for Doctors (ATLS): Student Course Manual*. 7th ed. Chicago, Ill: American College of Surgeons; 2004.
10. Wang AM, Yin X, Sun HZ, DU QY, Wang ZM. Damage control orthopaedics in 53 cases of severe polytrauma who have mainly sustained orthopaedic trauma. *Chin J Traumatol*. Oct 2008;11(5):283-7.
11. Lee C, Porter KM. Prehospital Management of Lower Limb Fracture. Emerg Med J 2005;22:660–663
12. American College of Surgeons Comittee on Trauma. *Advanced Trauma Life Support for Doctors (ATLS) Student Course Manual*. 8th ed. Chicago, IL : American College of Surgeons ; 2008
13. Mangku G, Senapathi T.G.A. eds Wiryana I.M.W, Sinardja K, Sujana I.B.G, Budiarta I.G. Penatalaksanaan Nyeri. Dalam : *Buku Ajar Ilmu Anestesia dan Reanimasi*. Jakarta Barat : Indeks. 2010
14. Khan F.Y. Rhabdomyolysis : A Review of the Literature. *The Netherlands Journal of Medicine.* Oct 2009; 67(9); 272 – 283

Fakultas Kedokteran Unjani